Il trattamento delle fratture del polso con sintesi rigida
(incluso l'utilizzo dell'artroscopia)

Luchetti Riccardo, Atzei Andrea (*), Borelli Pier Paolo (**)

Centro Privato di Chirurgia della Mano e dell'Arto Superiore, Rimini
(*) U.O. di Chirurgia della Mano, Policlinico GB Rossi, Verona
(**) Dirigente di Chirurgia del Polso e Chirurgia della Mano, I[a] Divisione Ortopedia e Traumatologia, Azienda Spedali Civili di Brescia, Brescia

Corrispondenza a:
Luchetti dr Riccardo
Via Pietro da Rimini, 4
47900 Rimini
0541.385735
335.5292071
rluc@adhoc.net
www.artroscopiadipolso.it

Il trattamento chirurgico delle fratture del polso mira a raggiungere un duplice obiettivo: la riduzione anatomica dei frammenti e la loro sintesi stabile.
In analogia con quanto indicato per le fratture delle articolazioni sottoposte al carico corporeo, anche a livello dell'articolazione del polso, la riduzione anatomica dei frammenti di frattura è la "conditio sine qua non" per ottenere il miglior risultato funzionale possibile e perché questo si mantenga nel tempo.
Infatti, migliore è la qualità della riduzione e minore è il rischio di sviluppare complicanze a distanza, come ad esempio la degenerazione artrosica secondaria.
Inoltre, se è possibile sintetizzare la riduzione così ottenuta mediante un impianto stabile primariamente, si riduce anche il rischio di complicanze immediate, come ad esempio la rigidità articolare. Vale il detto che "più stabile è la riduzione e prima si potrà mobilizzare il polso".
Il ricorso all'intervento chirurgico prevede vie di accesso dorsali, volari o combinate e soprattutto il ricorso a sistemi di sintesi specifici come placche e viti.
L'utilizzo di mezzi di sintesi differenti come il fissatore esterno, i fili di K, le semplici viti o l'associazione di questi ultimi tra loro, ed eventualmente di questi con le placche, pur rimanendo ancora valido, risulta sempre meno utilizzato.
I sistemi di osteosintesi hanno avuto negli ultimi anni una notevole evoluzione con l'obiettivo di aumentare la stabilità dell'impianto, che possibilmente includesse tutti i frammenti della frattura e ne facilitasse la riduzione anatomica, e poter consentire una più precoce mobilizzazione del polso.
Tale evoluzione è stata possibile grazie all'introduzione di impianti di minore ingombro, dotati di una maggiore stabilità grazie alla presenza di viti o perni bloccati alla placca (concetto della fissazione interna) e che potessero essere applicati con tecniche che producessero un trauma minore alle strutture nobili che incrociano il polso (concetto della riduzione e sintesi per via volare).
Queste placche di nuova generazione si applicano sulla superficie volare del radio per realizzare, a seconda del tipo di frattura e dell'entità della comminuzione, o un semplice sostegno dell'epifisi fratturata (placche "a mensola") o una vera e propria sintesi dei frammenti epifisari. La loro applicazione per via volare riduce i problemi di ingombro, che invece sono tipici degli impianti per via dorsale, poiché la conformazione anatomica volare del radio è pressoché piana e la distanza dai tendini flessori è tale da non provocare alcun disturbo alla loro funzione. L'osteosintesi per via dorsale è ancora utilizzata, ma le placche in questa sede, seppur più sottili e modificate, possono creare un conflitto con i tendini estensori e frequentemente devono esser rimosse.
Nella disamina di questo capitolo prenderemo in considerazione i diversi fattori che entrano in gioco, accanto all'interessamento isolato dell'epifisi distale del radio, nel trattamento delle fratture di polso: il coinvolgimento dell'articolazione radio-ulnare distale e dei legamenti interossei del carpo.
Accanto ai più moderni concetti di sintesi stabile delle fratture del radio distale, verranno presentate le tecniche di assistenza artroscopica alla riduzione delle fratture del radio distale ed di trattamento delle lesioni associate.

Indicazioni al trattamento chirurgico
I parametri di instabilità radiografica sono riportati nella tabella 1:

Tabella 1

marcata comminuzione dorsale e radiale
accorciamento del radio maggiore di 5 mm
angolazione radiale maggiore di 20°
scalini o diastasi articolari maggiori di 2 mm
riduzione dell'inclinazione radiale
riduzione dell'inclinazione volare (palmar tilt)

Ciascuno di questi parametri implica già da solo un'indicazione al trattamento chirurgico.
L'indicazione al trattamento viene data sicuramente sulla base dell'evidenza dei risultati che, come detto prima, sono migliori per quanto meglio è ridotta una frattura. Si deve, tuttavia, riportare che, anche in base ai risultati ottenuti, non esiste una chiara evidenza su quale tipo di trattamento, chirurgico o non, o sulla qualità del tipo di intervento chirurgico sia meglio adottare (1).
Se le alterazioni, comunque, sono di grado lieve, la deformità del polso che ne consegue sarà modesta e si è visto che il polso sopporta queste minime alterazioni dimostrando ancora una funzione accettabile. Ad esempio, è stato dimostrato che la perdita minima dell'inclinazione radiale e dorsale e dell'altezza del radio distale non compromette la funzione finale del polso (2), tuttavia, una più precisa riduzione comporta sicuramente una miglior funzione. La stessa cosa accade per la presenza di scalini articolari al di sotto dei 2 mm: purtroppo non è possibile stabilire radiograficamente tale scomposizione con la dovuta accuratezza (3, 4) e lavori scientifici sui risultati dell'interpretazione delle immagini radiografiche hanno mostrato come vi sia una notevole soggettività interpretativa e quindi differenze sostanziali (5) che possono fuorviare la tipologia del trattamento.

Già nel 1959 comunque Lindstrom (6), e più recentemente Altissimi (7), dimostravano come l'evoluzione artrosica a lungo termine di un polso fratturato era significativamente correlata con il grado di imperfezione della riduzione della fratture del radio distale.
Un altro concetto da considerare per la riduzione della frattura distale di radio è la "regola dell'11" come proposto da A.Gupta nel recente Congresso Internazionale della Federazione Europea delle Società di Chirurgia della Mano, tenutosi a Goteborg 2005.
I parametri di normalità del radio distale seguono il numero 11 (vedi tabella 2)

Tabella 2

Altezza del radio	11 mm
Palmar tilt	11°
Inclinazione del radio	22°

La riduzione anatomica del radio deve tentare di raggiungere questi valori di normalità.

Biomeccanica della riduzione delle fratture
La riduzione manuale delle fratture o quella mediante la fissazione esterna che si basa sulla trazione, manipolazione e legamentotassi dei frammenti scheletrici della frattura del radio distale, è permessa dall'integrità dei legamenti. Purtroppo è stato dimostrato che la stiloide radiale è sottoposta a controllo diretto del tendine del muscolo brachioradiale, e questo sarebbe la causa della sua scomposizione soprattutto se viene confezionato un gesso con il polso in pronazione. Sarmiento (8) ha proposto di mantenere la posizione del polso in supinazione per decontrarre il muscolo brachioradiale e impedire scomposizioni successive della stiloide del radio.
Orbay (9) ha dimostrato che la sezione del tendine del brachioradiale facilita la riduzione chirurgica delle fratture extra-articolari che di quelle intra-articolari, laddove è coinvolta la stiloide del radio (figura 1) o sia necessario accedere alla porzione dorsale del radio distale (figura 2).
Il brachioradiale, infatti, può esser allungato a zeta o disinserito e questo permette il controllo della inclinazione radiale e della traslazione radiale della stiloide del radio. Questa procedura è estremamente utile nei trattamenti chirurgici delle fratture non recenti e dei vizi di consolidazione del radio distale.

Figura 1, 2

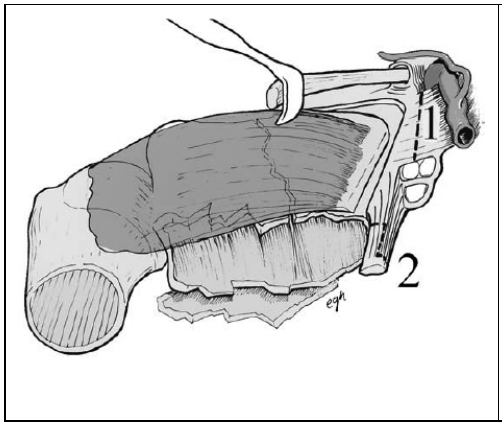

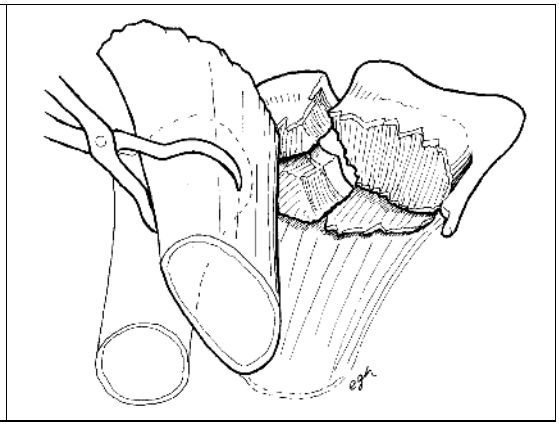

Si deve anche ricordare la regola del “maggioritario” ovvero del “frammento vassallo”. La regola dice che la riduzione del frammento di maggiori dimensioni favorisce la riduzione di frammento più piccolo a lui collegato (frammento vassallo). È una regola importante nella riduzione chirurgica dei frammenti articolari e questi devono esser fissati prima di applicare la placca. Questa fissazione può avvenire con fili di K temporanei e può esser seguita o favorita dall’artroscopia di polso qualora vi sia il coinvolgimento articolare.

Principi di biomeccanica delle placche
La resistenza della placca è proporzionale al cubo del suo spessore e inversamente proporzionale al cubo della sua lunghezza. Le viti aumentano la sua forza e sostengono la forza di coesione osso-placca. Spazi più ampi per le viti nello stelo della placca favoriscono la forza di flessione della fissazione placca-vite-osso. La forza torsionale della fissazione dello stelo della placca è indipendente dai fori per le viti ed è proporzionale al numero delle viti nello stelo.

Le placche
Le prime placche volari a T sono state prodotte da Mathys nel 1973 (Synthes). In sostanza erano la prima generazione delle placche moderne a forma variabile, adattabile alle varie dimensioni del radio. Erano formate da uno stelo che si appoggiava alla diafisi del radio e da un supporto trasversale a sostegno della frattura articolare del radio distale. Queste placche potevano esser manipolate (piegate) per un loro adattamento migliore al contorno del radio distale.
Successivamente sono state prodotte placche a basso profilo e più piccole, con modifiche per migliorare la stabilità e la biocompatibilità.
Sono state poi eseguite modifiche a carico del profilo e della forma con lo scopo di ridurre il contatto con l’osso per non devascolarizzarlo. Le prime placche con queste modifiche sono state le “pi plate” e la “T-plate” (Synthes) che tuttavia non si sono dimostrate adeguate alle aspettative, evidenziando gli stessi problemi in termine di irritazione dei tendini estensori.
Fernandez e Geissler (10, 11) pubblicarono per primi l’uso di placche specifiche per piccoli frammenti utilizzate per la fissazione del frammento articolare mediale volare (die punch). Sulla scorta di questa prima pubblicazione Lesile (12) e Barrie (13) hanno espanso il concetto della mini-fissazione introducendo l’uso delle placche con chiodi (Trimed) disegnate per fratture del contorno radiale, volare (lip fragments) e dorsale. Queste miniplacche possono esser inserite mediante miniincisioni. Tuttavia, per fratture complesse, il numero delle incisioni risultano più di una attorno al radio distale così numerose da non discostarsi molto, alla fine, dall’entità delle incisioni tradizionali.

Il concetto di dividere il radio distale in colonne longitudinali, laterale ed intermedia, è stato proposto nel 1996 da Rikli e Ragazzoni (14) che, seguendo la teoria delle colonne carpali, giunsero ad una sistematizzazione del concetto introdotto con le placche Trimed (figura 3 e 4).

Figura 3 e 4

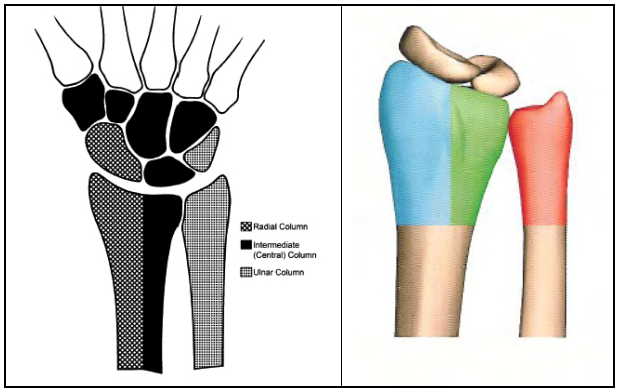

La colonna ulnare corrisponde all'ulna. Sulla base di questo concetto vengono prodotte un'ampia serie di mini placche per ciascuna colonna in modo da fissarla e sostenerla. Le placche sono anch'esse a basso profilo e modellabili. Vengono applicate alla colonna radiale ed a quella intermedia sia volarmente che dorsalmente per fratture articolari particolari come quelle con frammenti marginali volari, frammenti mediali dorsali e volari del radio distale. La forma delle placche volari è tale che possono esser applicate volarmente in sede molto distale e le viti fungono da sostegno sottocorticale articolare, poiché possono esser inclinate di 5° in senso prossimale. La loro forma profilata, infine, non riduce la loro stabilità, ma esse risultano più resistenti delle placche precedentemente presentate ("pi plate" e "T-plate").

La fissazione angolare

Come già accennato sopra, la fissazione delle fratture del radio distale trova vantaggio dalla forma e qualità della placca, ma anche dalle caratteristiche dei supporti (viti e perni) per i frammenti fratturati. Dapprima sono state prodotte placche con perni già fissati alle placche (figura 5 e 6). Successivamente è stata introdotta la possibilità di inserimento dei perni secondo le necessità specifiche della singola frattura, producendo perni che potevano esser avvitati alla placca per svolgere la loro funzione di sostegno dei frammenti articolari. Successivamente, questa proprietà è stata introdotta anche per le viti.

Figura 5 e 6

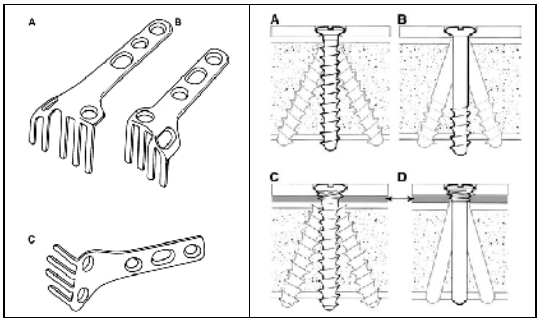

Attualmente sono quindi disponibili placche con viti e perni da applicare ad esse mediante stabilità angolare secondo le specifiche scelte del chirurgo. Infine, per adattare ulteriormente l'impianto alla tipologia specifica della frattura, sono state introdotte viti e perni ad angolatura variabile, in particolare per sostenere e fissare i frammenti articolari. Questi impianti hanno dimostrato un vantaggio ulteriore nella applicazione in pazienti osteoporotici, dove si sono dimostrati più affidabili degli impianti tradizionali. *Da ricordare comunque che esistono sempre limiti e complicanze nell'uso di placche in pazienti con ossa osteoporotiche.*

Descrizione delle placche
Nel corso degli anni sono state prodotte varie placche con le medesime caratteristiche.
Le placche più utilizzate negli ultimi anni sono elencate nella Tabella 3:

	Tabella 3
1	Placca Mathys : Locking Distal Radius System 2.4 (Synthes)
2	Placca Stryker : Matrix – SmartLock (2.7 mm)
3	Placca Hand Innovation : DVR-A, DNP (2.5 mm)
4	Placca Orthofix : Contours VPS (3.5 - 2.0 mm)
5	Placca Acumed: Acu-Loc (3.5 - 2.3 mm)
6	*Placca Biotechni : Palmar Plating System*
7	*Placca Orthofix : Contours VPS (3.5 - 2.0 mm)*
8	*Placca ITS (MBA): Placca Palmare ad Angolarità Stabile*
9	*Sistema TRIMED*

Parleremo della storia delle placche definite di sostegno con viti bloccate e poi solo delle placche da noi usate (Tabella 3: 1, 2, 3).
Infine accenneremo alle nuove placche in commercio presentate nell'ultimo semestre 2005 (Tabella 3: 4 e 5).

Storia (si ringrazia David Nelson per le informazioni)
La maggior parte delle placche esistenti in commercio non hanno un profilo anatomico relativo alla parte volare del radio distale, in particolare per la protuberanza della fossetta semilunare e per la tuberosità volare radiale (figura 7).

Figura 7

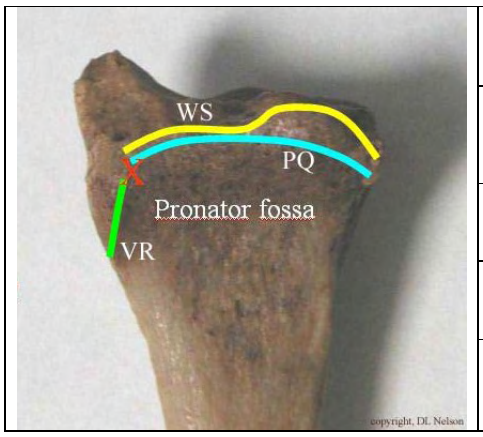

WS: watershed (linea spartiacque)
PQ: pronator quadratus muscle (margine distale del muscolo pronatore quadrato)
Pronator fossa: fossa del muscolo pronatore quadrato
VR: volar ridge (cresta volare)
X: tubercolo volare radiale

Le placche piatte o senza profilo per il radio non sono anatomiche e la maggior parte di esse sono palpabili al polso del paziente.
L'approccio volare per le fratture del radio distale dorsali ed instabili fu probabilmente eseguita, ad ovest degli Stati Uniti, per la prima volta da Kutscha-Lissberg e da un suo giovane associato, Herwig Drobetz, prima degli anni 1997. Gli stessi furono anche gli inventori di queste placche. Nel maggio del 1997 fu fatto il primo prodotto commerciale. Questo prodotto divenne in seguito la placca Synthes 2.4 (T plate) per il radio volare. Queste sono le placche utilizzate nel primo periodo, prima della introduzione della placca LCP 2.4 del 2003 (figura 8).

Figura 8

Da notare che le placche in uso hanno tutte una fissazione angolare delle viti e non sono parallele fra loro.
Il primo negli Stati Uniti ad utilizzare l'approccio volare per una frattura dorsale di radio sembra esser stato il dr Charles "Chuck" Jennings. Egli aveva una frattura distale di radio che non poteva ridurre a cielo chiuso. C'era uno scalino volare e pensò che questo fosse dovuto alla forza del pronatore quadrato. Approcciò volarmente la frattura e trovò che il muscolo era staccato. Visto il

momento gli mise una placca volare. Il risultato fu eccellente e così ne parlò con Matt Putnam ed insieme svilupparono la placca volare SCS.
Anche ad Orbay venne questa idea, ma in modo indipendente. Orbay non solo ebbe la stessa idea, in modo indipendente, ma ideò e produsse la sua placca (molto simile a quella della Synthes, ma differente dalla SCS placca volare di Putnam). Egli fu molto aggressivo nel proporre questa idea e le sue placche. In sostanza Orbay (15) risulta esser il padre dell'approccio volare (del 2000) per le fratture del radio distale instabili e dorsali, non tanto per il fatto che fu il primo, ma perché il primo a parlarne in molti meeting.

Placche Mathys : Locking Distal Radius System 2.4 (Synthes)

Notevole il cambio di forma rispetto alle precedenti e molto indovinata la forma della placca volare per una sua utilizzazione in sede estremamente distale, cioè oltre la linea spartiacque.

Le ***placche dorsali*** sono di due tipi. La forma lineare per il bordo radiale (figura 9) e le forme a L, rette od oblique, per il pilastro mediale del radio distale (figura 10), le forme a T (figura 11). Lo stelo risulta di lunghezza variabile in rapporto alle dimensioni del radio distale da trattare.

Figura 9, 10, 11

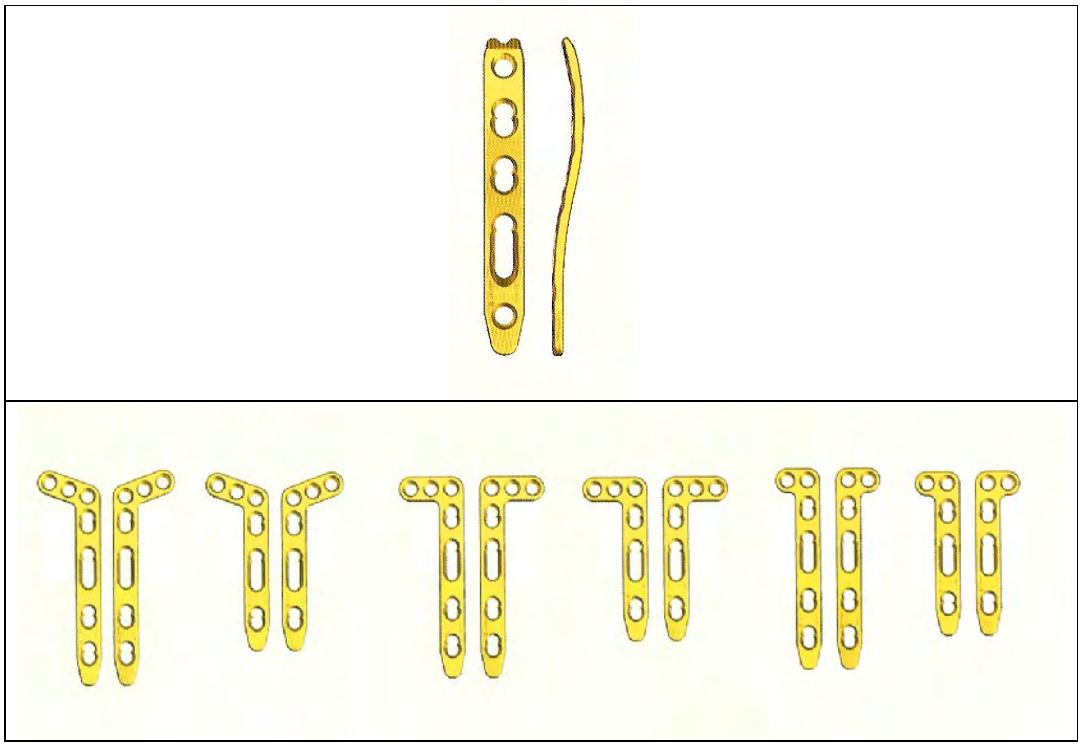

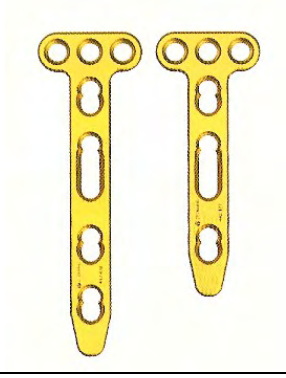

La posizione di applicazione delle placche dorsali, sempre in ordine di due (radiale e mediale) ciascuna per colonna, è particolare (figura 12). Le viti delle placche non si devono incrociare ma devono assumere una disposizione a 70° - 90° (figura 13) (presentazione (A): "Via Dorsale LCP.ppt"). La loro indicazione è per fratture a dislocazione dorsale tipo C1.1 - C1.2 secondo la classificazione AO (vedi schema). Queste placche possono esser utilizzate in associazione alle placche volari.

Figura 12 e 13

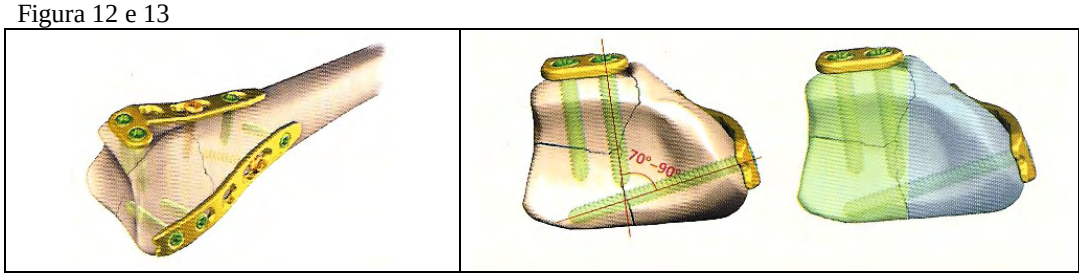

Le ***placche volari*** (per il radio distale destro e sinistro) sono di due tipi, lunghe e corte, in rapporto al radio da trattare (figura 14). La placca propone l'ancoraggio della vite in ogni sede sia a livello del gambo che a livello della parte trasversa. Quest'ultima può esser posizionata molto distale, proprio in sede pre-articolare (figura 15) e le viti possono esser applicate con inclinazione prossimale di 5° (figura 16). La posizione della parte trasversale corrisponde ad una sede distale rispetto alla linea spartiacque e quindi a rischio conflitto con i tendini flessori. Nello stelo, le viti hanno una duplice possibilità di sistemazione, fissazione alla placca e non (figura 17).
L'indicazione tipica è per le fratture di Barton volari e le A2.2 secondo la classificazione AO (presentazione (B) "Via Volare LCP.ppt"). Nelle fratture volari tipo Barton la fissazione riguarda il frammento articolare volare. Fratture articolari volari ancor più distali trovano la stessa indicazione per la particolare forma della placca e per l'inclinazione prossimale delle viti di circa 5°, ma talvolta ci si deve aiutare con l'infissione di fili di K (presentazione (C): "Frattura bilaterale di polso (LCP).ppt).

Figura 14, 15, 16, 17



Le immagini radiografiche dei risultati dell'applicazione delle placche LCP possono dimostrare che le placche non sono aderenti al piano scheletrico (figura 18). Questo è dovuto all'effetto di sostegno

delle viti fissate alla placca. La mancanza di contatto con il piano osseo non disturba la vascolarizzazione del periostio, utile per la formazione del callo osseo.

Figura 18

Placche Stryker: Matrix – SmartLock

Sono placche più grandi, ma sempre a basso profilo simile alle precedenti. La forma delle placche è classica e la funzione di sostegno scheletrico del corpo del radio distale è ottimale.
Le ***placche dorsali*** sono arrotondate ed adattate alla conformazione del radio distale e la loro applicazione prevede la resezione del tubercolo di Lister. Le dimensioni sono duplici grandi e piccole ed una per lato (dx e sx) (figura 19).

Figura 19

Anche le ***placche volari*** sono duplici in base alla loro grandezza e lunghezza (figura 20).

Figura 20

Le prime placche prodotte, ed ancora in uso, sono di forma triangolare per cui non esiste una placca per il polso destro ed una per il polso sinistro. La loro forma non ricalca quelle precedenti e non possono esser utilizzate per il sostegno delle fratture marginali volari distali. Nella parte trasversale hanno una duplice fila di viti (4 distali e 3 più prossimali) e la parte di volare è ampia a funzione di sostegno della corticale volare (presentazione (D): “Placca Matrix.ppt; presentazione (E): “Frattura di Colles Matrix Borelli.ppt”).

Ultimamente sono entrate in commercio placche volari dedicate per il polso destro e per quello sinistro (figura 21 e 22).

Figura 21 e 22

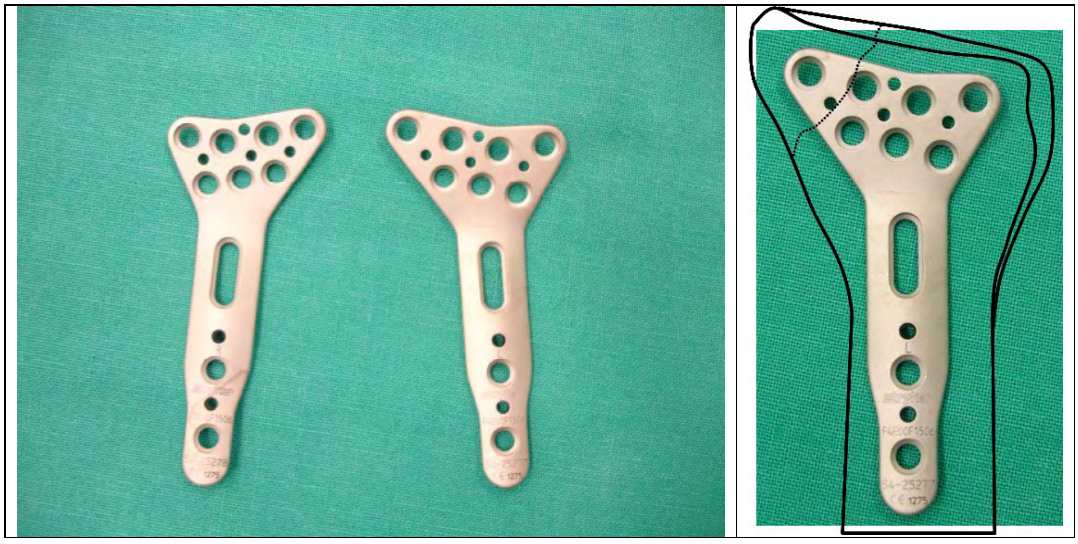

La modifica si è resa necessaria per stabilizzare la stiloide del radio. Rimane, comunque, sempre limitato il sostegno del margine volare del radio distale (presentazione (F): “Placca Matrix volare dx.ppt”).La sua conformazione favorisce la copertura di tutto il muro volare e della porzione più radiale. Per contornare il profilo volare della stiloide radiale e non provocare disturbi ai tendini

flessori la placca deve esser modicamente piegata, come avviene per le placche volari Locking Distal Radius – 2.4 della Mathys.
Le viti sono bloccate alla placca e possono esser inclinate fino dai 10° ai 15° (figura 23 e 24) nelle varie posizioni. Le dimensioni delle viti è di 2.7 mm, superiore alle precedenti.

Figura 23 e 24

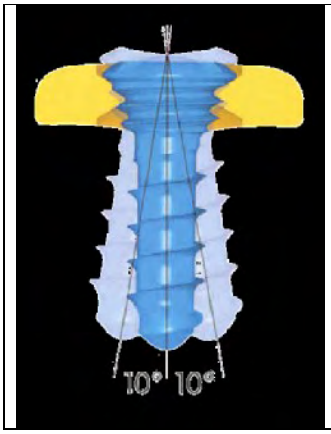

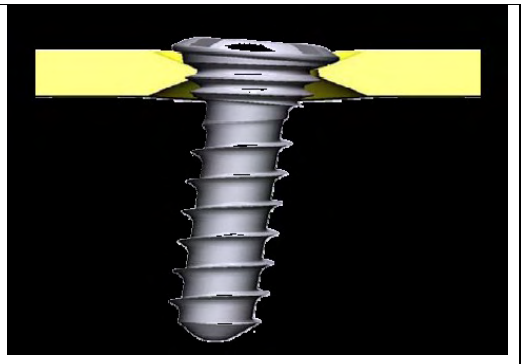

Placche Hand Innovation

DVR-A
La ***placca volare*** DVR-A per le fratture del radio distale proposta dalla Hand Innovation ha una conformazione anatomica (figura 25, 26). Lo stelo della placca è robusto, mentre la porzione distale è sagomata e mostra caratteristiche peculiari. È più ampia in sede ulnare per sostenere appunto il margine più ulnare ed arriva fino alla porzione marginale, mentre la parte radiale è più sottile e piccola (figura 27).

Figura 25, 26, 27

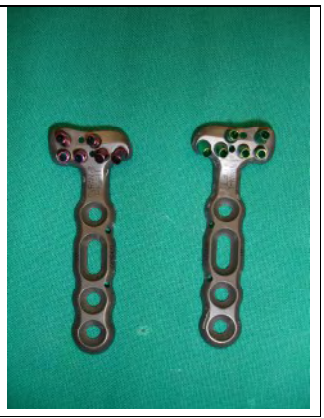

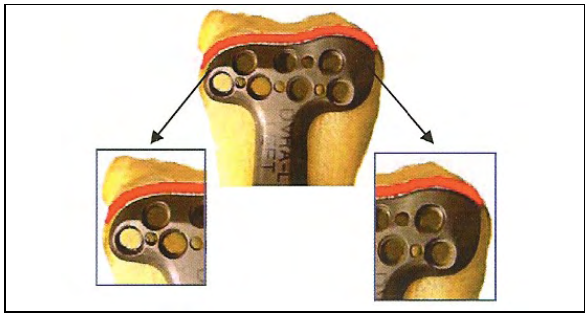

La sua forma contorna il margine “spartiacque” del radio distale (figura 28, 29) rispettando i vari principi di non irritazione dei tendini flessori e sostegno del margine volare mediale.

Figura 28, 29

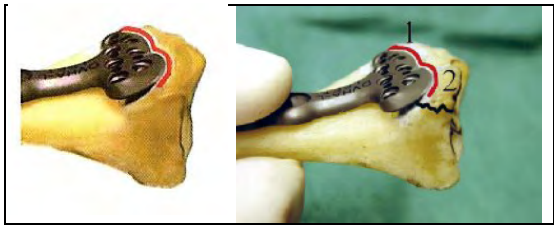

Possiede una duplice fila di fori per le viti (figura 30). Il primo tipo di placca aveva solo una fila di viti distali (figura 31).

Figura 30, 31



La disposizione delle viti è particolare, mostrando un orientamento a ventaglio predefinito (figura 32, 33) e le due fila permettono l’intersecazione delle prime sulle seconde formando una specie di sostegno tangenziale e tridimensionale (figura 34, 35) sottocondrale per la superficie articolare (presentazione (G): “Frattura C2 - DVR Borelli.ppt”).

Figura 32, 33, 34, 35

Le viti formano un angolo prestabilito di 12° con la placca e la loro divergenza in senso radiale permette la cattura e la fissazione della stiloide del radio (figura 36) quando fratturata senza applicare la placca verso quella sede e quindi rischiare di interferire con il decorso dei tendini flessori.

Figura 36

Le viti che vengono utilizzate sono di tre tipi: viti da corticale, viti da spongiosa, perni con semplice funzione di sostegno. Sia le viti che i perni sono fissati alla placca. La dimensione delle viti distali fissate alla placca è di mm 2.5; quella dello stelo è di 3.5 mm.
I fili guida per il controllo della posizione della placca e per il temporaneo fissaggio seguono perfettamente l'andamento delle viti che verranno poi inserite (a differenza delle placche Stryker) [figura 37, 38]. Quindi risulta semplice e pratico sostituire i fili ed applicare le viti sapendo che si dirigeranno nella stessa direzione precedentemente stabilita.

Figura 37, 38

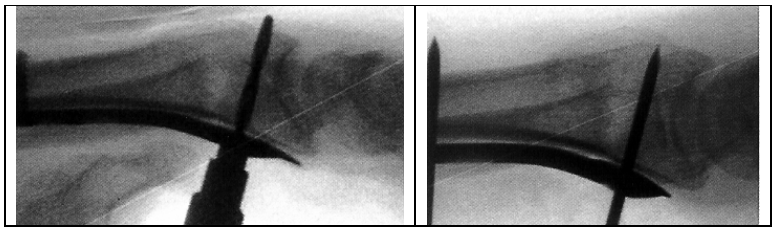

Infine, le viti con la filettatura solo distale permettono di catturare il frammento dorsale e compattarlo al corpo del radio fissandolo e quindi questa placca è utilizzabile anche per le fratture dorsali, in cui sarebbe indicata una placca dorsale (figura 39, 40).

Figura 39, 40

La placca volare è stata modificata recentemente (settembre 2005). Le viti distali per la fissazione della stiloide sono diventate due attraverso una modifica nell'inclinazione di quella più radiale della seconda filiera di viti (figura 41, 42).

Figura 41, 42

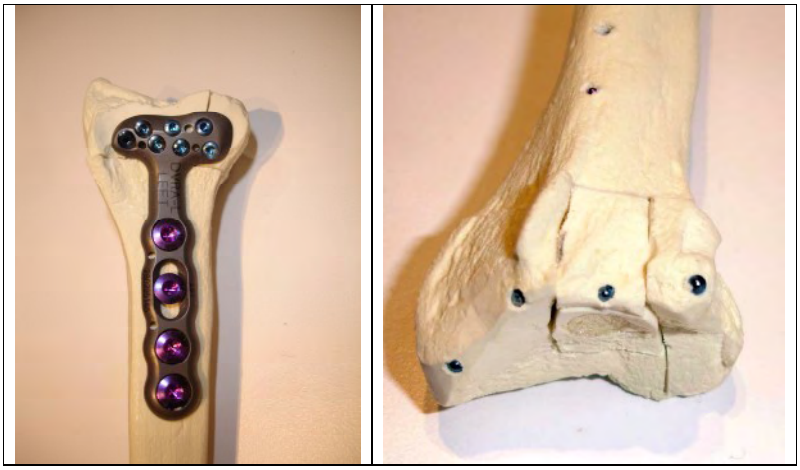

DNP

Il sistema di sintesi per via dorsale DNP della Hand Innovation è davvero particolare e fuori dagli schemi. Assomiglia ad un chiodo bloccato e viene inserito dorsalmente e sostiene e fissa i frammenti scheletrici fratturati mediante viti bloccate alla placca (16). Ha un'indicazione particolare e specifica: è stata prodotta per le fratture a dislocazione dorsale tipo Colles possibilmente non articolari, per soggetti anziani con scarsa qualità ossea e che necessitano di una pronta riabilitazione. Importante è la distanza del bordo articolare dorsale dalla rima di frattura: deve esser almeno di 2 cm ovvero deve esser sotto al tubercolo di Lister.

Il profilo complessivo del sistema è ridotto (figura 43, 44) con una parte che rimane esterna ed una parte prossimale che entra come un chiodo nel canale del radio distale (figura 45). Un centratore permette di applicare le viti per via percutanea come nel chiodo bloccato di tibia o di femore [vedi sezione "acceso dorsale (miniaccesso)"].

Figure 43, 44, 45

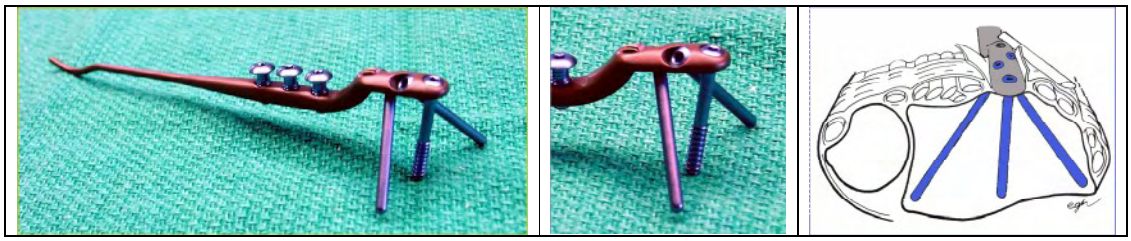

Le immagini radiografiche dimostrano la possibilità tecnica ed il risultato (figure 46, 47, 48, 49).

Figure 46, 47, 48, 49

Recentemente (settembre 2005) sono state introdotte due modifiche: il profilo dello stelo è sagomato in modo tale da agganciarsi al margine prossimale del radio (figura 50), inoltre è stato aggiunto un perno o vite in più per una migliore sintesi dei frammenti (figura 51, 52).

Figura 50, 51, 52



Placche di ultima generazione 2005

Placca volare Orthofix: Contours VPS (3.5 - 2.0 mm) progettata da D. Nelson. È una placca anatomica volare di radio a fissazione angolare che si adatta alle asperità del radio distale secondo gli studi eseguiti insieme con Orbay J e Bindra R (21st IWIW Meeting, San Antonio, Texas, 21 settembre 2005) (17).
La forma della placca si adatta alla struttura volare del radio tenendo conto della tuberosità volare radiale, della linea "spartiacque" e della faccetta del semilunare (figure 53, 54).

Figure 53, 54

Le viti si posizionano in sede sottocondrale, la parte più resistente di questa sede ossea, anche in pazienti con osteoporosi avanzata. In proiezione radiografica PA le viti sembra che siano in sede articolare, mentre in proiezione laterale questa sensazione viene esclusa. Bisogna ricordarsi di eseguire radiografiche in vera proiezione PA e laterale (i due margini anteriore e posteriore del radio devono esser sovrapposti). L'immagine in PA della figura 54 non è in proiezione corretta, mentre quella laterale si. Da notare che il margine distale della placca non deborda oltre il margine volare del radio. In questo modo può esser completamente coperta dal muscolo pronatore quadrato. Questi due fatti confermano che i tendini flessori sono completamente protetti dal contatto con la placca anche durante l'esecuzione di prese di forza.

Il suo profilo in senso assiale evidenzia una forma sagomata in modo particolare che ben si adatta alla superficie volare dell'epifisi del radio distale (figura 55):

Figura 55

Le viti autofilettanti sono di dimensione differenti da 3.5 a 2.0 mm per ogni tipo di frammento osseo e per la diafisi del radio (3.5 mm) (figura 56).

Figura 56

Nella parte centrale è presente una finestra (che non ricopre il radio) e serve per l'introduzione di innesti ossei, in caso di necessità.

Placca Acumed: Acu-Loc (3.5 - 2.3 mm)
È l'ultima nata. Proposta da Geissler (18) e prodotta dalla Acumed è sempre una placca anatomica a fissazione angolare a basso profilo (figura 57, 58).

Figura 57, 58

Ricorda la placca precedente (VPS) con una porzione più elevata per la faccetta del semilunare ed una più appiattita per la stiloide radiale. Il margine radiale della placca contorna la tuberosità e la cresta volare radiale (figura 59, 60).

Figura 59, 60

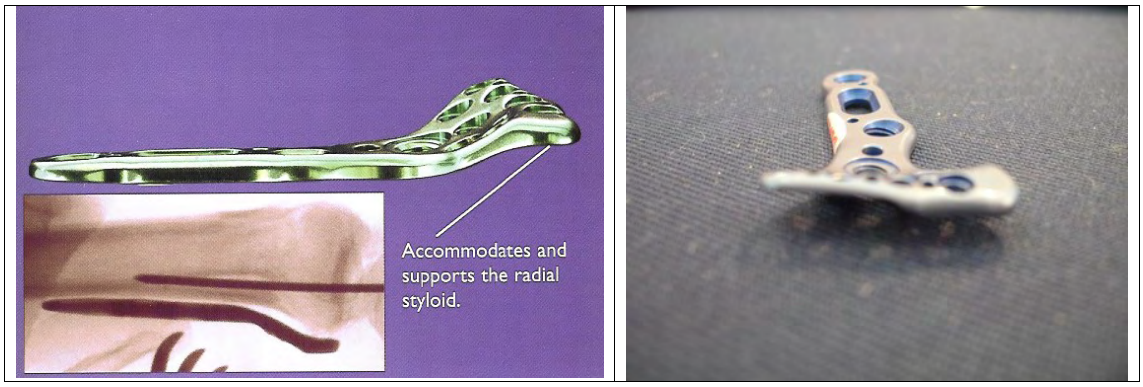

Le viti hanno dimensioni differenti per il gambo e per la parte epifisaria e sono sia bloccate alla placca che non. Nella sede epifisaria, le viti per la stiloide del radio sono angolate e vengono applicate mediante un apposito puntatore. La loro disposizione richiama la disposizione di quelle della DVR-A (figura 61, 62, 63, 64).

Figura 61, 62, 63, 64



Tecniche operatorie

Principi generali per le vie di accesso chirurgico
Lo scopo è utilizzare incisioni lineari a bassa problematica ischemica per i margini della stessa con approccio diretto ed unico sulla frattura, con minima devascolarizzazione dei frammenti della frattura e minima formazione di tessuto cicatriziale. Questa scelta tecnica deve favorire la riduzione della frattura, la sua guarigione e stabilità e di conseguenza una precoce ripresa della motilità del polso.
Tradizionalmente, l'approccio più usato è quello dorsale per le fratture a spostamento dorsale e approccio volare per le fratture a spostamento volare. L'applicazione della placca laddove la frattura è più comminuta e in stretto contatto con la corticale determina sicuramente una stabilità maggiore, ma l'uso di placche dorsali ha comportato spesso problematiche cliniche legate a complicanze tendinee. Questo ha portato allo sviluppo di placche a basso profilo e placche dedicate per i piccoli frammenti ed infine all'uso di vie di accesso palmari per tutte le fratture.

Via dorsale (principi, vantaggi e svantaggi)
L'applicazione di una placca per via dorsale ha sempre comportato problemi di aderenze, irritazione, attrito e talvolta rottura dei tendini estensori. Altre complicanze sono l'irritazione cutanea e la rigidità del polso.
A favore di questa via è da ricordare comunque che gli innesti corticospongiosi vengono meglio applicati per via dorsale sotto visione diretta; inoltre le scomposizioni dorsali secondarie sono meno frequenti nell'applicazione di una placca dorsale.
Tuttavia la sagoma della placca dorsale, il suo profilo talvolta tagliente, la prominenza della testa delle viti rimane un'indiscussa serie di fattori che portano a sofferenza i tendini estensori fino alla

loro rottura. La trasposizione tendinea dell'estensore lungo del pollice al di fuori del 3° canale estensorio all'atto della ricostruzione del retinacolo è una metodica che tende a prevenire una di queste complicanze.
Lo sviluppo di placche a basso profilo con margini arrotondati e l'alloggiamento per la testa delle viti rappresentano la risoluzione delle problematiche tendinee. Nonostante questo, la richiesta di una loro rimozione a distanza dopo guarigione scheletrica rimane pressoché costante.

Via volare (principi, vantaggi e svantaggi)
Dal punto di vista anatomico c'è meno spazio fra il margine osseo del radio ed i tendini estensori che dal lato opposto con i tendini flessori, come viene dimostrato da questa immagine (figura 65, 66) del lavoro di Orbay (9).

Figura 65, 66

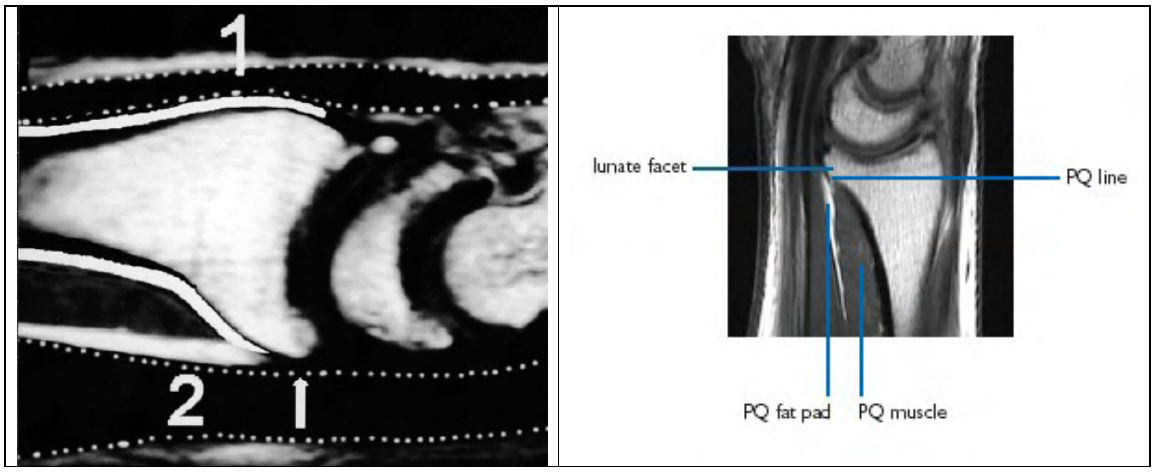

Importante è il confine di applicazione della placca volare: essa non deve superare la cosiddetta zona "spartiacque" (figura 67) per evitare in contatto con i tendini flessori, ma nello stesso tempo deve dare un giusto sostegno alla parte volare più distale del radio fratturata, soprattutto quella mediale.
Nelson, Orbay e Bindra (17) hanno dimostrato che esiste una zona di passaggio fra la linea del pronatore quadrato e la linea spartiacque caratterizzata dalla presenza di tessuto fibroso che non è congiunto con i legamenti volari del radio (figura 68). Infatti, hanno dimostrato che la flessione e la estensione del polso non modificano questo tessuto, contrariamente ai legamenti volari.
Questo tessuto definito, zona fibrosa di transizione (punto 1 figura 65), può esser scolpito a lembo insieme con il pronatore quadrato (punto 2 figura 65) per esporre la parte più distale del radio senza destabilizzare il polso ed al termine dell'intervento può esser utilizzato per coprire completamente la placca evitando contatti fra la placca e i tendini flessori.

Figura 67, 68

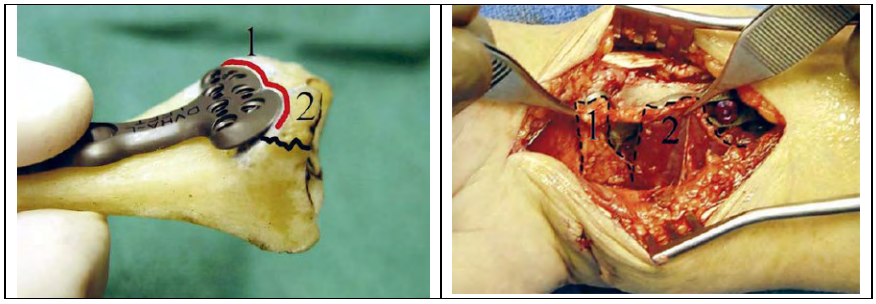

La riduzione dei frammenti di radio fratturati e sottoposti a scomposizione rotatoria è più facile per via volare che per via dorsale, per via della conformazione pressoché piatta della faccia volare della metafisi del radio in contrapposizione alla forma arrotondata di quella dorsale.
In opposizione a questi vantaggi la dissezione del PQ provoca devascolarizzazione dei frammenti volari del radio distale. Talvolta la dissezione si estende più prossimalmente e necessita l'elevazione del corpo muscolare del flessore lungo del pollice per un perfetto alloggiamento dello stelo della placca e questo può provocare un'irritazione muscolare, che per fortuna è transitoria.
Sebbene l'approccio volare esteso preservi la sede ulnare di vascolarizzazione del radio, la estensione radiale della dissezione compromette questa sede di vascolarizzazione. Infine, gli innesti cortico-spongiosi sono più difficili da applicare in forma corretta da questa sede anche quando è utilizzata la via volare estesa. Comunque con l'introduzione di sostituti dell'osso il problema è stato in parte superato.

Descrizione delle tecniche

Accesso Volare
È la via preferita dagli autori. Si possono utilizzare due tipi di accessi. Un accesso semplice ed uno allargato in rapporto alle necessità.

L'accesso chirurgico ***semplice*** (figura 69)

Figura 69

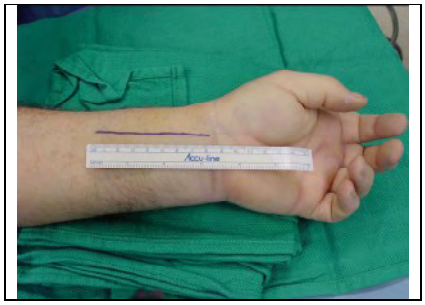

prevede un'incisione cutanea sul profilo del flessore radiale del carpo (FRC). Spostato il FRC si incide il piano fasciale profondo e si accede al piano muscolare del muscolo pronatore quadrato che viene inciso sul suo bordo radiale e distale e si sposta a libro dal radio stesso esponendo la frattura. La frattura viene quindi manipolata e ridotta.
Se la *frattura non è articolare* (presentazione (H): "Fratture extra-articolari.ppt), la riduzione è semplice e dopo il posizionamento della placca e della prima vite nello stelo della stessa si esegue

un controllo fluoroscopico per verificare la giusta posizione della placca rispetto al profilo distale del radio volare. La placca non dovrebbe superare comunque la linea spartiacque riportata da Orbay (9) e ripresa ancora meglio da Nelson (17) [figure 70, 71].

Figure 70, 71

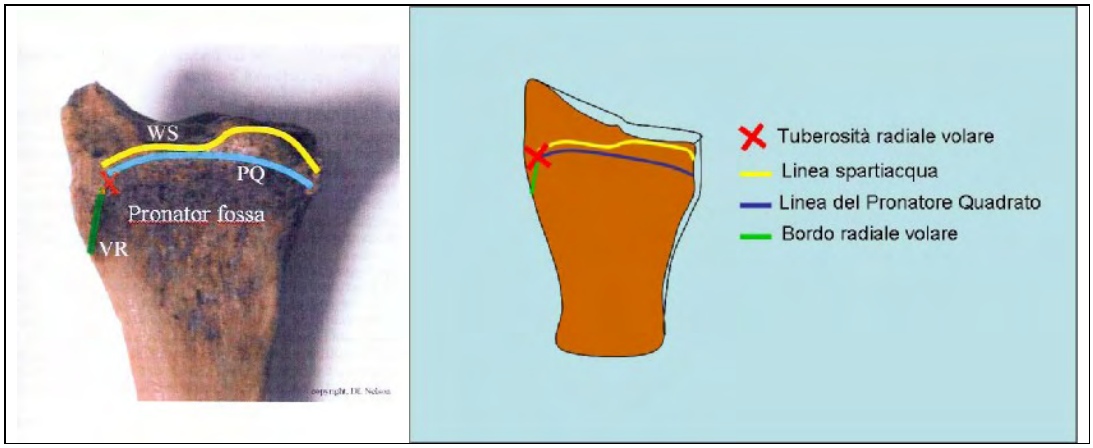

Si continua, poi, con l'inserimento delle viti distali (presentazione (I): "Accessi chirurgici.ppt). Si applica un filo guida in uno dei fori distali della placca per verificare la posizione dell'eventuale vite rispetto al piano articolare. Come già detto, esiste una differenza fra le placche nel rapporto filo - vite. La placca DVR mantiene un allineamento fra il filo e la vite, mentre nelle altre questo manca per cui si può incorrere nell'errore di applicare la vite in posizione diversa rispetto al filo precedentemente messo e talvolta la vite entra in articolazione. Per esser sicuri che questo non accada è bene rifare un controllo fluoroscopico intraoperatorio in laterale ed anteroposteriore e poi si prosegue ad inserire le viti fino al completamento e si esegue un controllo fluoroscopico finale. Se la *frattura è articolare* si pone particolare attenzione alla riduzione dei frammenti che vengono sollevati e posizionati in sede corretta per ricostruire la superficie articolare. I frammenti possono esser temporaneamente fissati, se necessario, con fili di K. Il frammento mediale (die punch) è il più importante. Quello volare è direttamente sotto controllo per cui non si trova difficoltà a ridurlo.

Per raggiunge, invece, il frammento mediale dorsale si deve far ricorso alla via di accesso **allargata** (figura 72).

Figura 72

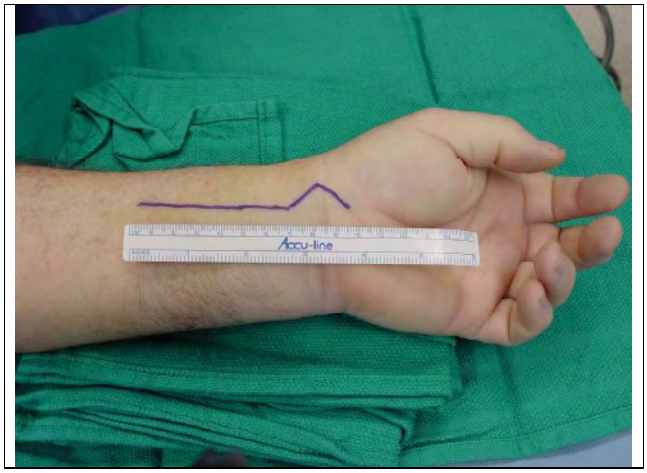

Questo frammento, non essendo sotto controllo visivo diretto, viene raggiunto ruotando ulnarmente la diafisi del radio. Prima di poterlo fare però bisogna sezionare il tendine del muscolo brachioradiale alla sua inserzione sulla stiloide del radio. Orbay (9) propone di sezionarlo a zeta e può esser così risuturato, (figure 73, 74)

Figure 73, 74

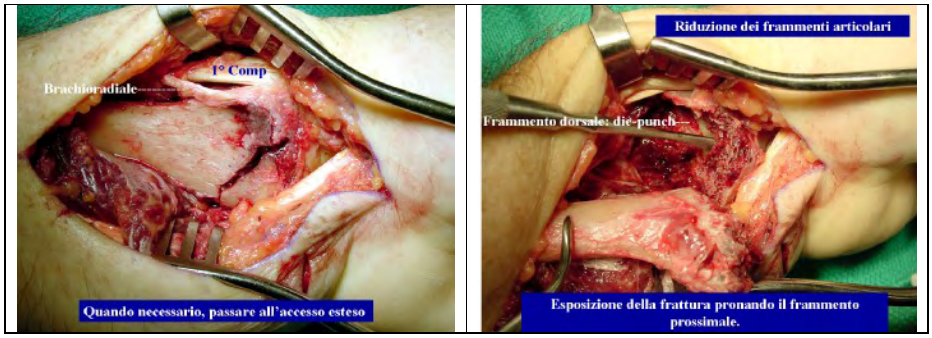

non in tensione. In questo modo si può ruotare la diafisi del radio e raggiungere il dorso del radio distale (presentazione (L): "Tecnica DVR.ppt"). Possono esser ridotte così fratture articolari mediali dorsali (die-punch dorsali) ed anche infossamenti centrali: i frammenti vengono sollevati e posizionati. Talvolta è utile preparare innesti ossei biologici o sintetici di sostegno da inserire in sede sottoarticolare.
I frammenti radiali vengono ricomposti in successione e fissati temporaneamente con un filo di K, come i precedenti. Una volta ridotta la frattura si esegue un controllo fluoroscopico e si procede alla scelta del tipo di placca volare più idonea che si applica tenendo conto delle prerogative di ciascuna di esse.
Per le fratture di Barton volari semplici sarà sufficiente una placca di sostegno (figure 75, 76),

Figure 75,76

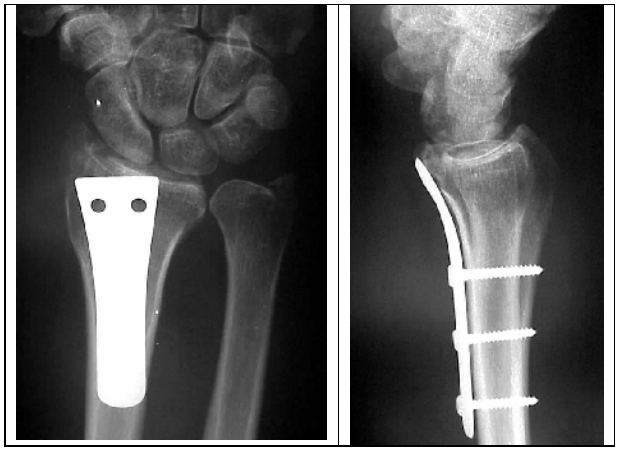

ma se si è in possesso di una delle placche sopra esposte il frammento può esser fissato in maniera più corretta e stabile, favorendo una riabilitazione precoce. Di seguito vengono proposte le radiografie di un caso clinico in cui è stata applicata una placca di sostegno, ma la parte mediale è risultata non ridotta o si è scomposta successivamente (figure 77, 78)

Figure 77, 78

La funzione di sostegno, riduzione e sintesi sarà molto importante per i frammenti mediali, mentre la fissazione della stiloide radiale, delle fratture marginali volari e dei frammenti posteriori merita una descrizione. La placca che da maggiori garanzie di tenuta sul lato mediale appare esser la placca DVR-A, poiché la sua forma è stata studiata per questa funzione, ovviamente non dimenticando la porzione radiale (da non dimenticare le ultime placche: VPS e Acu-Loc).
La ***stiloide del radio*** può esser fissata alla placca in maniera differente a seconda del tipo di placca che si usa. Le placche Locking Distal Radius - 2.4 (Mathys) e le placche Matrix (Synthes), specifiche per polso destro e sinistro, devono esser modellate quando applicate sul profilo volare della stiloide del radio, poiché possono provocare disturbi nello scorrimento del flessore lungo del pollice (FLP) fino ad una sua rottura (figura 79, 80, 81) (19).

Figura 79, 80, 81

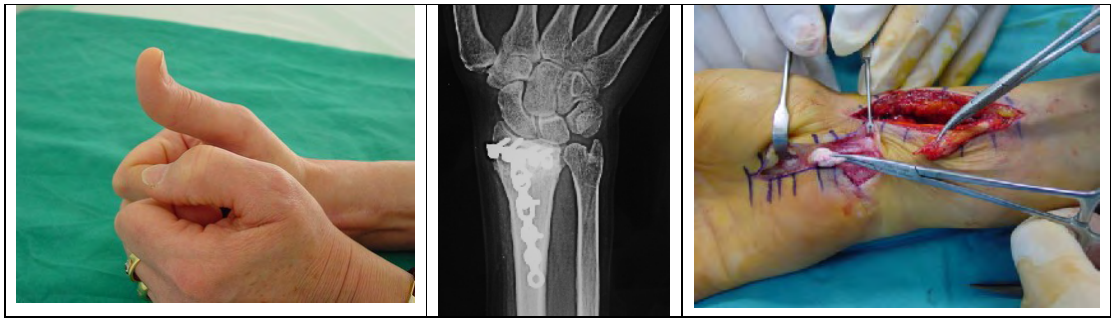

Inoltre, la presenza del tubercolo volare radiale, talvolta esuberante, può dimostrarsi un ostacolo per una perfetta applicazione della placca in tale sede. La placca DVR-A non trova ostacoli da parte di questo tubercolo, poiché disegnata in rapporto ad esso e non provoca disturbo al FLP, perché non raggiunge la sede radiale. Le altre placche, invece, come già detto, devono esser modellate per adattarsi al profilo scheletrico radiale volare. La stiloide può essere temporaneamente fissata con un filo di K o in casi particolari, meglio, con una vite cannulata attraverso il filo precedentemente inserito (figura 82, 83).

Figura 82, 83

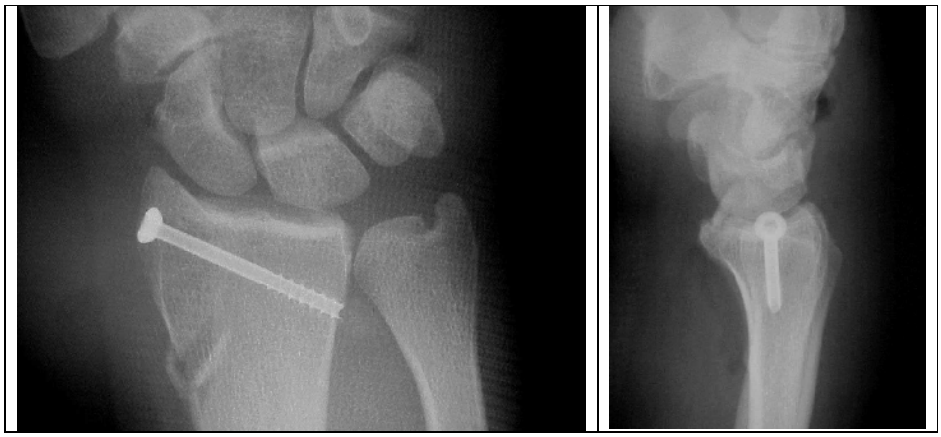

Le ***fratture marginali volari,*** invece, possono esser meglio fissate da placche volari tipo Locking DR - 2.4 mm (Mathys), poiché solo queste raggiungono la parte distale sul radio e le loro viti, inclinate prossimalmente di 5°, mantengono fissato il frammento marginale volare. Esse sono però al di là del margine spartiacque, per cui possono entrare in conflitto con i tendini flessori e devono esser eventualmente rimosse a consolidazione ossea avvenuta. Le altre placche possono fallire ed esistono vari esempi (figura 84, 85, 86, 87, 88, 89).

Figura 84, 85, 86, 87, 88, 89

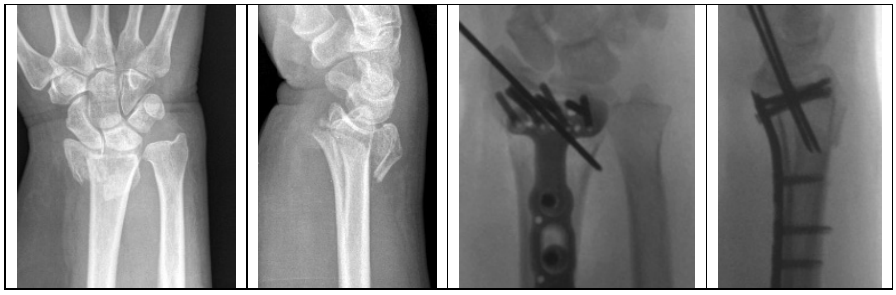

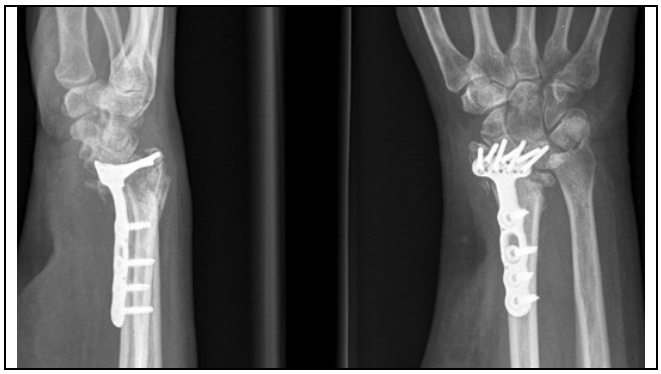

Proprio nelle fratture a scivolamento volare e nei ritardi di consolidazione può rivelarsi utile un sistema di trazione orizzontale che faciliti le faticose e spesso lunghe manovre di riduzione, rendendo eseguibili interventi anche complessi ad un operatore solo. Tale sistema consente, inoltre, i controlli fluoroscopici nei 2 piani ortogonali senza spostare il polso dal tavolo operatorio e quindi senza rischiare una perdita di riduzione e soprattutto senza esporre il chirurgo e il personale di sala al fascio radiogeno. Il sistema modulare di trazione per la chirurgia artroscopica e tradizionale di polso ideato da Borelli (Hit medica) si è rivelato idoneo in tal senso (Vedi sezione Artroscopia).

Il ***frammento mediale posteriore***, presente ad esempio nelle fratture a 3 frammenti, può esser raggiunto, come già detto, solo utilizzando la via ***allargata*** (presentazione (L): "Tecnica DVR.ppt"), ruotando così la diafisi del radio e fissando il frammento, ponendo attenzione ad utilizzare viti da corticale oppure da spongiosa, come quelle a disposizione solo negli impianti DVR-A e non viti bloccate alla placca (9). In questi casi non devono esser usati i perni, anche se fissati alla placca.
Al termine, si ruota il muscolo pronatore quadrato a copertura della placca e lo si sutura al radio.
Si sutura la guaina del FRC e si sutura la cute. Si applica sempre un drenaggio libero od in aspirazione che viene rimosso il giorno successivo durante la prima medicazione.
Il polso viene immobilizzato con una valva gessata volare sostituita in 5 – 7 giornata da uno splint di polso sempre volare. La riabilitazione inizia immediatamente e prosegue per 4 settimane tenendo conto di prevenire e trattare l'edema, mobilizzare il polso e le dita sia attivamente che passivamente.

Accesso dorsale
L'accesso dorsale è ormai utilizzato come via accessoria. L'indicazione è per fratture articolari complesse tipo C3 in cui non si riesce a ridurre i frammenti con un unico accesso palmare o in casi di frattura-lussazione dorsale o fratture articolari parziali B2 tipo Barton.
La ***tecnica classica*** prevede una incisione cutanea longitudinale lineare o curvilinea, parallela all'asse mediano del polso a livello del tubercolo di Lister della lunghezza di 10 cm. Il retinacolo degli estensori viene inciso a livello del 3° compartimento, si sposta radialmente il tendine ELP e si

procede a livello sottoperiostale in senso ulnare sollevando il pavimento del 4° compartimento degli estensori ed in senso radiale sollevando quello del 2° compartimento. Quando si usa la via dorsale è imperativo eseguire la resezione del ramo terminale del nervo interosseo dorsale per prevenire fenomeni di dolore postoperatorio (20). Si esegue poi la riduzione e la fissazione temporanea della frattura con fili K. La stabilizzazione definitiva avviene con placca metallica a T o con una placca sagomata delle ditte sopra descritte, dopo aver asportato il tubercolo di Lister per posizionare la placca.
Anche in questi casi può rivelarsi utile il sistema di trazione verticale di Borelli che consente di lavorare sul polso in posizione di pronosupinazione neutra, favorendo quindi la riduzione tramite ligamentotassi. Il sistema consente anche di eseguire i controlli fluoroscopici nei 2 piano ortogonali (AP e LL) senza spostamenti del polso e senza sovrapposizione di immagini grazie all'eccentricità della barra verticale (Fig. 4), oltre ad evitare l'esposizione al fascio radiogeno al chirurgo e al personale di sala.
Il sistema consente infine, sia posizionato in verticale che in orizzontale, di eseguire eventuali controlli o manovre artroscopiche qualora si rendessero necessarie.
Una ***variante tecnica*** prevede l'utilizzazione di 2 placche a basso profilo tipo Locking Distal Radius - 2.4 (Mathys). In questa evenienza le placche dorsali vengono applicate a livello del pavimento del 1° - 2° e 4° compartimento secondo la tecnica descritta da Rikli e Ragazzoni (14), utilizzando una sola incisione od una duplice incisione cutanea (radiale e mediale) in rapporto all'esperienza o alle difficoltà incontrate (presentazione (A): "Via Dorsale LCP.ppt"). Le placche a basso profilo permettono anche la sutura diretta del retinacolo degli estensori senza asportare il tubercolo di Lister. Quando la qualità ossea è scarsa ed in assenza di un supporto articolare viene eseguito un innesto osseo.
Dopo la sutura del retinacolo si rimuove il laccio emostatico, si esegue l'emostasi e, dopo l'introduzione di un drenaggio libero, in aspirazione od a caduta, si effettua la sutura cutanea. Al termine si applica una doccia gessata palmare ed in caso di stabilità sufficiente si inizia la fisioterapia del polso dal 10° -14° giorno post-operatorio. La riabilitazione delle dita inizia immediatamente.
Può esser utilizzato un ***miniaccesso*** dorsale come descritto da Orbay (16) per l'uso del suo mezzo di sintesi, tipo "chiodo-placca bloccato DNP". La frattura tipica è quella definita frattura di Colles, ma la porzione di epifisi distale intatta deve avere almeno 2 cm di margine per permettere l'applicazione di questo tipo di chiodo-placca. Il miniaccesso prevede una piccola incisione cutanea sul profilo del tubercolo di Lister, la sua asportazione e l'introduzione attraverso questo passaggio del chiodo come mezzo di sintesi (presentazione (M): "Chiodo-placca dorsale DNP.ppt"). Secondo Orbay, il tutto può esser eseguito anche in anestesia locale. La riduzione della frattura epifisaria viene eseguita prima e viene mantenuta mediante l'applicazione di viti bloccate alla placca in senso divergente (una per la stiloide del radio, una centrale, l'ultima più ulnare per la porzione epifisaria mediale) (figura 43-49). La fissazione del chiodo alla corticale scheletrica dorsale avviene tramite viti monocorticali sfruttando puntatori micrometrici applicati all'esterno della cute ed aiutati dal controllo fluoroscopico. In questi casi la riabilitazione inizia più precocemente ottenendo un risultato funzionale ovviamente migliore.

Accesso combinato: palmare e dorsale
La possibilità di utilizzare una doppia via chirurgica sia dorsale che volare nel trattamento delle fratture del radio distale rappresenta l'evoluzione tecnica più recente (21). Essa si è sviluppata in accordo con i concetti teorici più avanzati che suggeriscono riduzione anatomica e sintesi stabile quali obiettivi nel trattamento delle fratture del radio distale; questo anche in presenza di fratture articolari particolarmente complesse, sino ad oggi trattate con tecniche miste (fissazione esterna e fissazione interna combinate). Tali metodiche, infatti, non sempre favorivano la perfetta restitutio ad integrum e la mobilizzazione precoce.

Le fratture da alta energia, con comminuzione e dislocazione palmare e dorsale, sono le tipiche fratture che possono fruire di un accesso palmare e dorsale per la loro riduzione e la stabilizzazione dei frammenti in modo più adeguato.
I due accessi combinati possono essere utilizzati con varie modalità: in un caso una delle due esposizioni viene utilizzata soltanto come una tappa della riduzione della frattura, mentre l'osteosintesi è eseguita solo attraverso una delle due vie di accesso chirurgiche, e quella volare è preferibile (presentazione Espen (N).DVD); nell'altro caso la riduzione e la sintesi vengono eseguite sia dorsalmente che volarmente e la frattura praticamente viene chiusa "a sandwich" tra due placche (presentazione (O): "Sintesi volare e dorsale.ppt"). La seconda soluzione illustrata è molto più aggressiva e può essere eseguita solo utilizzando mezzi di sintesi a basso profilo in modo da ridurre al minimo lo spazio occupato dalle placche (presentazione Espen (P).DVD). Il trattamento è indicato in fratture articolari complesse (C2, C3 secondo la classificazione AO), ma deve essere riservata a pazienti che presentino buona densità ossea.
È fondamentale cominciare con la ricostruzione del pilastro mediale del radio per permettere un'adeguata prono-supinazione, seguito dal blocco radiale. Si può iniziare ad applicare la placca volare seguita da quella dorsale o viceversa in rapporto alle necessità, capacità, decisione. Se la scomposizione – comminuzione maggiore è quella dorsale si procede per primo alla riduzione di questa sede e quindi all'applicazione di una placca dorsale seguita poi dalla via volare. Il consiglio comunque è quello di partire con la via volare seguita dalla dorsale che può servire solo come momento di riduzione per passare poi alla fissazione con la sola placca volare o all'applicazione anche di una placca dorsale.
Le placche utilizzate sono un'associazione di placche a basso profilo Locking DR – 2.4 mm (Mathys) o le placche Matrix (Synthes) sempre con viti bloccate.

Lesioni associate: Lesioni dei legamenti del carpo
Alle fratture di radio distale sono frequentemente associate lesioni dei legamenti interossei carpali (scafo-lunato e luno-piramidale) e della fibrocartilagine triangolare. Studi artroscopici (22-29) hanno riscontrato un'incidenza di lesioni del legamento scafo-lunato fra il 14% e 75% e del luno-piramidale di circa fra il 15% e il 61%, e sicuramente più alte di quella che è la reale rilevanza clinica (Tabella 4).

Tabella 4

Autori	*casi #*	*TFCC*	*SL*	*LP*	*Condrali*
Hanker, 93	65	55%	75%		30%
Adolfsson, 94	144		14%	61%	
Geissler, 96	60	49%	32%	15%	
Lindau, 97	50	78%	54%	16%	32%
Mathoulin, 01	26	27%	38%	15%	

Tali lesioni si verificano anche in fratture extra-articolari di radio distale, ma sono rare.
Si verificano, invece, soprattutto nelle fratture-lussazioni radio-carpiche, nelle fratture articolari in cui la rima di frattura divide la faccetta articolare del radio per lo scafoide da quella per il semilunare e nelle frattura da impatto in cui il semilunare determina l'infossamento della parte mediale del radio e ad una potenziale rottura del legamento scafo-lunato. Nelle fratture con grave

accorciamento del radio e rottura completa della fibrocartilagine triangolare la testa dell'ulna può impattare contro il piramidale, mentre il semilunare e lo scafoide si spostano prossimalmente creando le condizioni per una possibile rottura del legamento luno-piramidale.
Le lesioni legamentose dissociative vanno trattate con tecniche di sutura transossea dopo aver ridotto e sintetizzato la frattura del radio o con un'osteodesi percutanea con fili di K con controllo fluoroscopico o artroscopico. La lesione legamentosa, quindi, deve esser sospettata, ma verificata attentamente dopo la sintesi stabile del radio. Se viene utilizzato il fissatore esterno si raccomanda il suo uso in semplice neutralizzazione per evitare un eccesso di distrazione sulle ossa del carpo e quindi un difetto di guarigione delle lesioni legamentose associate.

Riduzione con assistenza artroscopica delle fratture articolari di polso
(presentazione (Q): "ARS e fx di polso.ppt")

L'applicazione delle tecniche artroscopiche all'articolazione del polso ha consentito l'acquisizione di una maggiore accuratezza diagnostica e di intervento riparativo delle problematiche postraumatiche di questa articolazione (27).
Nel caso delle fratture di polso, si stima che l'artroscopia possa essere di valido aiuto in circa 1/6 di queste.
Il ricorso all'artroscopia è da considerarsi di ausilio alle procedure di riduzione della frattura dell'epifisi radiale, per la possibilità di consentire la valutazione visiva diretta dell'idoneo riposizionamento dei frammenti della superficie articolare, con un limitato trauma dei tessuti molli periarticolari.
L'esplorazione artroscopica del polso consente non solo una visione completa della superficie articolare con minimo trauma chirurgico, ma anche la possibilità di asportazione di flap condrali e corpi mobili, ed, inoltre, il controllo delle lesioni associate dei legamenti intercarpici e radio-ulnari distali ed il loro trattamento.
Tuttavia, oltre alla necessità di una strumentazione dedicata, la procedura risulta tecnicamente non semplice per la limitatezza degli spazi intra-articolari, e la necessità di una curva di apprendimento specifica per l'articolazione del polso.

INDICAZIONI
Le indicazioni al ricorso all'assistenza artroscopica per la riduzione delle fratture del radio distale sono rappresentate principalmente dalle fratture articolari scomposte di soggetti giovani adulti.
In particolare l'indicazione è tipica nelle condizioni in cui, dopo riduzione con tecnica classica, sia presente uno spostamento articolare con scalino di 2 mm o più.

Queste fratture generalmente sono conseguenza di traumi da alta energia in soggetti non osteoporotici e presentano caratteristiche di discreta comminuzione dei frammenti articolari con tendenza all'accorciamento ed al collasso. In queste si associano frequentemente lesioni dei legamenti intercarpico con instabilità carpale secondaria che se non riconosciuta e trattata tempestivamente condizionerà negativamente il recupero funzionale successivo.

Analogamente è assai frequente il riscontro artroscopico di lesioni condrali maggiori, che passerebbero altrimenti misconosciute, e sono causa di uno scadente risultato del trattamento delle fratture, in termini di dolore e riduzione del movimento (Tabella 5)

Tabella 5

Lesione Legamentose Intracarpali					
	Pazienti	**TFCC**	**S-L**	**L-P**	**Lesioni Condrali**
Hanker (22)	65	55%	75%	-	30%
Adolfsson (23)	144	-	14%	61%	-
Geissler, et al (24)	60	49%	32%	15%	-
Lindau, et al (25)	50	78%	54%	16%	32%

Formatted: Left
Formatted: Left
Formatted: Left
Formatted: Left
Formatted: Left
Formatted: Left

Il ricorso alla assistenza artroscopica è controindicato nelle fratture ad alta energia in cui si sia prodotta con elevata comminuzione articolare o un elevato stravaso di liquidi, tale da causare il rischio di insorgenza di una sindrome compartimentale, ovvero in presenza di esposizione ossea e lesioni massive dei tessuti molli.

In ogni caso non si dovrà sacrificare la stabilità della sintesi per l'esecuzione di una procedura artroscopica: i benefici che si potranno conseguire in termini di ridotta aggressività sui tessuti molli, non potranno mai contrastare il vantaggio di una mobilizzazione precoce, che è possibile solo in presenza di una sintesi stabile.

TECNICA CHIRURGICA

Il polso è posto in trazione mediante sistema specifico (torre) di trazione standard (verticale) o orizzontale.

In merito alla torre di trazione, suggeriamo l'uso della trazione di Borelli per le sue proprietà (figura 90).

Figura 90



La torre di Whipple risulta stabile, ma ingombrante poiché posizionabile solo di fronte al polso e quindi le manovre di accesso volare al polso sono impedite e il controllo fluoroscopico del polso è mascherato dalla torre stessa.

La torre di Borelli invece risulta più versatile poiché si posiziona in sede laterale rispetto al polso e quindi non ingombrante per l'attività e poi è possibile cambiare la sua posizione da verticale ad orizzontale (figure 91, 92).

Figure 91, 92

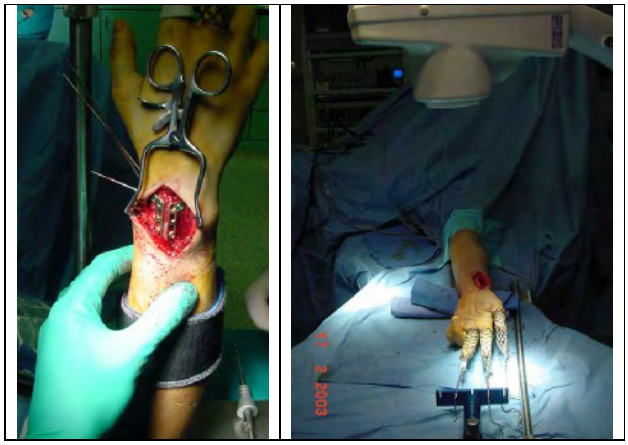

La sua posizione laterale rispetto al polso permette il lavoro chirurgico come ad esempio l'applicazione di una placca volare di polso ed infine la sua posizione in orizzontale sul tavolo operatorio permette una facile riduzione delle fratture fresche e soprattutto è di estremo aiuto per quelle operate a distanza di settimane (figure 93, 94) dove è necessario esercitare una trazione per disimpattare i frammenti in corso di consolidazione.

Figure 93, 94

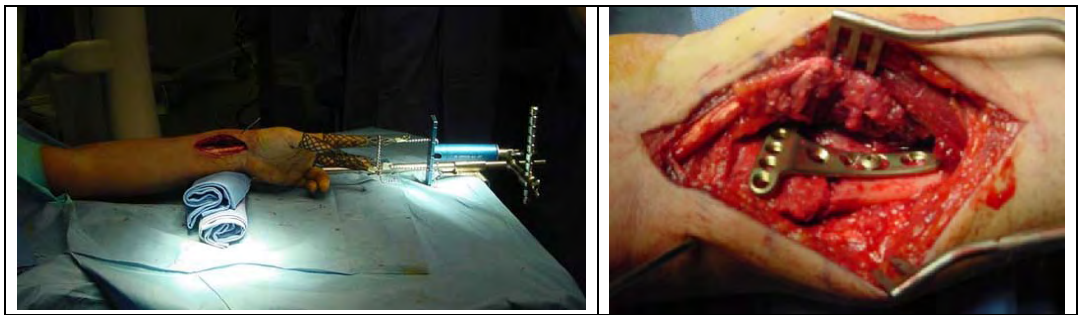

È essenziale l'applicazione del tourniquet per contrastare il sanguinamento che oscura la visione artroscopica.
Il **momento chirurgico** più giusto per eseguire la riduzione artroscopica non è quella in urgenza, ma dopo 3-7 giorni ovvero appena le condizioni locali del polso migliorano. Se il trattamento viene fatto precocemente si può incorrere in sanguinamento eccessivo che limita il lavoro intraarticolare mentre se si procede tardivamente si può avere difficoltà a ridurre i frammenti osteoarticolari perché in fase di consolidazione. Si deve considerare, comunque, che di solito si esegue un tentativo di riduzione della frattura in gesso e dopo il controllo radiografico si potrà decidere se intervenire o meno chirurgicamente. Se l'indicazione è quella artroscopica, in alcuni casi è bene eseguire uno studio con TAC semplice o con ricostruzione tridimensionale per comprendere la tipologia della frattura che si va a trattare.
La **tecnica chirurgica** prevede l'utilizzo del portale artroscopico (3-4) e portali di lavoro (4-5 o 6R). Possono comunque esser utilizzati tutti i portali artroscopici del polso (volari e dorsali) ed è importante ricordare di cambiare i portali al bisogno per avere la possibilità di controllare al meglio i frammenti delle fratture articolari.

L'irrigazione del polso prevede l'utilizzo di liquido sempre sotto pressione mediante una pompa da artroscopia e dovrebbe avvenire attraverso un portale differente da quello artroscopico, invece si continua usare il portale artroscopico senza problemi.
Prima dell'introduzione dell'ottica, l'articolazione è distesa mediante l'introduzione liquido dal portale 6-R, poi attraverso la camicia dell'ottica stessa sarà consentito un deflusso idoneo al lavaggio articolare dell'ematoma e della fibrina che spesso oscurano oscura la visione.
Appena si è entrati in articolazione, si può apprezzare che la visione è ancora offuscata dalla presenza dell'ematoma o dai residui di sangue (fibrina). Questi devono essere rimossi completamente attraverso un lavaggio sotto pressione e mediante motorizzato (shaver).
I **punti di repere** ossei classici per la ricerca dei portali artroscopici, in queste condizioni vengono a mancare poiché il polso è fratturato e gonfio e così si procede direttamente all'introduzione di aghi in articolazione radiocarpica ed ulnocarpica seguendo il profilo radiale del 3° dito per il portale 3-4 ed assiale del 4° dito per il portale 4-5.
Si procede quindi al bilancio della lesione e si inizia a sollevare i frammenti articolari con appositi strumenti sia attraverso i portali che al di sotto di questi, direttamente sui frammenti stessi.

È utile usare un bendaggio costrittivo dall'avambraccio al polso subito prossimale alla metafisi del radio per ovviare al rigonfiamento di questo provocato dal liquido che si espande nel sottocute a causa delle lesioni capsulari associate alla frattura.

La **strumentazione** da usare è quella per le piccole articolazioni: artroscopio da 1.9 mm o 2.7 mm; strumenti motorizzati e soprattutto amplificatore di brillanza o fluoroscopio per il controllo peroperatorio.
Le **indicazioni** al trattamento artroscopico sono le fratture articolari con presenza di scalino articolare di 2 mm o più, dopo manipolazione classica e fratture articolari od extra-articolari con sospetto di lesioni legamentose carpali od instabilità della RUD.
Le **controindicazioni** al tipo di intervento sono la sindrome compartimentale e le fratture esposte con lesioni massive dei tessuti molli.

Tipi di frattura

Frattura della stiloide radiale
È una frattura semplice da trattare e si riesce quasi sempre a ridurla anatomicamente (vedi presentazione (Q): "ARS e fx di polso.ppt" immagini 27-31).
Nelle fratture complesse rimane un punto di repere importante per gli altri frammenti.
Usare 2 o 3 fili di K come joysticks e manipolare i frammenti. I fili di K devono esser applicati per via percutanea e sotto controllo fluoroscopico ed artroscopico si riduce la frattura. Appena ridotta la stiloide si esegue la sintesi con filo di K da 1.5 mm e si applica una vite cannulata dalla stiloide.
Durante l'applicazione dei fili di K è bene prestare attenzione a non danneggiare i rami sensitivi del n radiale ed l'arteria radiale od il suo ramo dorsale.

Frattura a 3 frammenti
È importante stabilire la posizione dei frammenti mediante una TAC prechirurgica.
All'atto chirurgico in trazione verticale si procede, prima di tutto, alla riduzione dei frammenti più mediali mediante i fili di K usati come joysticks e poi della stiloide radiale. Un importante passaggio è quello di mettere alcuni aghi in sede articolare sopra i frammenti da elevare. Questo aiuta nella localizzazione dei frammenti da trattare ed alla valutazione della loro localizzazione spaziale. Si scende di 1 o 2 cm al di sotto degli aghi applicati in sede articolare e si inseriscono dei fili di K nei frammenti per elevarli. I difetti sagittali devono esser chiusi mediante l'introduzione di osso (o Norian SRS che però non deve entrare in sede articolare). Mediante l'introduzione di un trocar dal portale 4-5 si può cercare di disimpattare ed elevare i frammenti che si sono incastrati

nella fossa del semilunare. Applicare poi fili di K in sede sotto corticale per mantenere la riduzione e sperando di prendere il frammento dorsale "die punch" (vedi presentazione (Q): "ARS e fx di polso.ppt" immagini 45-53) (vedi in file "filmato ARS fr" presentazione (R): "filmato ars x fr").

Frattura a 4 frammenti
Sono le più difficili.
Si procede prima alla riduzione dei frammenti mediali volari mediante accesso chirurgico limitato fra il fascio vascolo-nervoso ulnare ed i tendini flessori, si riduce poi il frammento mediale volare ed infine la stiloide radiale. Il tutto come prima mediante fili di K usati come joysticks ed anche come veri e propri mezzi di sintesi. Sono le fratture con più alto grado di complicanze secondarie come ad esempio la rigidità nonostante la precoce riabilitazione del polso. Tale complicanza può esser trattata secondariamente mediante artrolisi artroscopica (vedi presentazione (Q): "ARS e fx di polso.ppt" immagini 54-61)

Frattura di Barton volare e dorsale
Di norma si preferisce applicare la trazione in senso orizzontale lungo il piano d'appoggio del tavolo operatorio e si procede all'applicazione di una placca volare (vedi presentazione (Q): "ARS e fx di polso.ppt" immagine 62). Durante il tempo di riduzione si può controllare i frammenti articolari trasferendo la posizione del polso sa orizzontale a verticale.
Alcuni autori preferiscono applicare le placche volari in posizione verticale.
I fili di K non sono sufficienti per mantenere ridotta nel tempo la frattura. Sono invece utili per una fissazione momentanea prima di procedere all'applicazione della placca.
Se si ha difficoltà è meglio non sacrificare una stabilità per una procedura artroscopica.

Lesioni associate: Lesioni dei legamenti

Il trauma a cui consegue la frattura del radio distale è solitamente prodotto da una forza di elevata energia che si scarica sul complesso dell'articolazione del polso sollecitandola in iperestensione.
Dall'analisi della dinamica di produzione della frattura si osserva come alla frattura della superficie articolare del radio si associno lesioni dei legamenti interposti tra le ossa del carpo e tra il radio e l'ulna e come tali lesioni legamentose siano presenti anche nel caso di fratture extra-articolari del radio.
Studi artroscopici hanno riscontrato un'incidenza di lesioni del legamento scafo-lunato di circa il 30% e del luno-piramidale di circa il 15%, sicuramente più alte di quella che è la reale rilevanza clinica. Tali lesioni si verificano soprattutto nelle fratture-lussazioni radio-carpiche, nelle fratture articolari in cui la rima di frattura divide la faccetta articolare del radio per lo scafoide da quella per il semilunare e nelle frattura da impatto in cui il semilunare determina l'infossamento della parte mediale del radio con una potenziale rottura del legamento scafo-lunato. Nelle fratture con grave accorciamento del radio e rottura completa della fibrocartilagine triangolare la testa dell'ulna può impattare il piramidale mentre semilunare e scafoide si spostano prossimamente creando le condizioni per una possibile rottura del legamento luno-piramidale.
La lesione dei legamenti intercarpici è classificata in quattro gradi secondo Geissler (24): per ciascun grado è proposta una modalità di trattamento specifico (Tabella 6).

Tabella 6

Classificazione Artroscopica delle Lesioni dei Legamenti Interossei		
Grado	**Descrizione**	**Trattamento**
I	Attenuazione/emorragia dei legamenti interossei. Non incongruenza dell'allineamento carpale valutato dall'articolazione medio-carpica.	Immobilizzazione
II	Attenuazione/emorragia dei legamenti interossei. Incongruenza/scalino valutato dall'articolazione medio-carpica. Può esser presente un piccolo gap fra le ossa carpali (minore dello spessore del palpatore).	Riduzione e fissazione con fili di K per via artroscopica
III	Incongruenza/scalino dell'allineamento carpale visto sia dalla radio-carpica che dalla medio-carpica. Il palpatore può passare attraverso il gap fra le ossa carpali.	Riduzione e fissazione con fili di K per via artroscopica
IV	Incongruenza/scalino dell'allineamento carpale visto sia dalla radio-carpica che dalla medio-carpica. Si nota una grossa instabilità. Un artroscopio del calibro di 2.7 mm può passare nel gap fra le ossa carpali.	Riduzione chirurgica e riparazione.

Formatted: Centered
Formatted: Centered
Formatted: Left
Formatted: Centered
Formatted: Left
Formatted: Centered
Formatted: Left
Formatted: Centered
Formatted: Left

Le lesioni legamentose dissociative vanno trattate con tecniche di sutura transossea dopo aver ridotto e sintetizzato la frattura del radio o con un'osteodesi percutanea con fili di K con controllo fluoroscopico o artroscopico. Se è necessario il fissatore esterno si raccomanda il suo uso in semplice neutralizzazione per evitare un eccesso di distrazione sulle ossa del carpo.

Frattura della stiloide ulnare

Innanzitutto il trattamento chirurgico viene stabilito da una valutazione clinico-strumentale: livello di frattura della stiloide e stabilità della RUD alle manovre semeiologiche. Una frattura della base della stiloide dell'ulna può avere indicazioni chirurgiche per la possibile instabilità che determina, ma che deve esser comprovata clinicamente. Una frattura della parte più distale non è detto che non provochi una instabilità, poiché possono coesistere lesioni scheletriche e legamentose (TFCC) associate.
Quindi la valutazione artroscopica è indicata e permette un trattamento più razionale.
Si procede alla palpazione del TFCC per valutarne la consistenza e l'ancoraggio alla fovea ulnare. Se il TFCC è teso vuol dire che la maggior parte delle fibre del TFCC sono ancora attaccate alla parte prossimale dell'ulna (fovea). Se è lasso, osservare bene che non vi sia una lesione periferica del TFCC, riparla se presente, considerare invece la sintesi interna della stiloide ulnare se non presente rottura periferica del TFCC e riparare il TFCC con punto transosseo o ancoraggio con vite alla fovea ulnare, del tutto per via artroscopica o artroscopica assistita o mediante miniincisione chirurgica dorsale o volare.

Valutazione artroscopica dell'articolazione mediocarpica

Questa articolazione dovrebbe esser sempre controllata. Una volta iniziata l'artroscopia di polso per la riduzione ed il trattamento delle fratture di polso, si consiglia la verifica anche della mediocarpica per la valutazione completa del polso. In tale sede infatti si può eseguire un controllo migliore delle lesioni dei legamenti scafo-lunato e luno-piramidale.

Infine esiste sempre la possibilità di ritrovare corpi mobili e condriti post-traumatiche (uncinato) che possono sfuggire alla diagnosi strumentale e che giustificano dolori di polso residui associati o meno a corrette riduzioni delle fratture.

Fissazione esterna
Prenderla in considerazione se esiste comminuzione metafisaria e non si può raggiungere la stabilità con placca oppure se ci si trova in assenza di placca. Può esser applicata prima o dopo l'artroscopia. Se prima: il fissatore esterno è usato per ridurre la frattura, poi si deve rifinire artroscopicamente la frattura (vedi presentazione (Q): "ARS e fx di polso.ppt" immagini 54-61). Se applicata dopo: il chirurgo non dovrà lavorare molto sui grossi frammenti. Inserire innesti ossei attraverso piccole incisioni fra il 4° e 5° compartimento dorsale.

RISULTATI
I risultati di solito sono favorevoli: i pazienti operati con questa metodica hanno dimostrato una recupero migliore per le fratture trattate artroscopicamente rispetto a quelle trattate solo con tecnica chirurgica.

Berger ha presentato un lavoro al congresso IFSSH di Vancouver ('98), sostenendo di aver ottenuto risultati favorevoli dall'utilizzo di questa tecnica che, tuttavia, rimane

- difficile,
- proprietà di pochi chirurghi della mano
- solo di chi ha già una buona esperienza artroscopica

Nella presentazione di Berger, il bilancio retrospettivo deponeva per un recupero della motilità funzionale del polso (Flex/Est) doppia rispetto ai pazienti trattati chirurgicamente.

La prognosi del trattamento delle fratture del radio distale con assistenza artroscopica della riduzione dipendono dagli stessi parametri considerati per il trattamento "a cielo aperto". Quando tali parametri sono rispettati, i casi trattati con assistenza artroscopica presentano migliori risultati per la ridotta lesione dei tessuti molli periarticolari e la maggiore accuratezza della riduzione (Tabella 7 e 8).

Tabella 7

Riduzione Artroscopica Assistita					
			Valutazione Risultati sec. Gartland & Werley		
	Pazienti	**Scalino Articolare < 1 mm**	**Eccellente**	**Buono**	**Scarso**
Geissler & Freeland (28)	33	Tutti	20	10	3
Wolfe (29)	7	Tutti	6	1	-

Formatted: Justified

Formatted: Justified

Tabella 8

Riduzione Artroscopica V.s Riduzione Chirurgica **Casistiche a Confronto: 12 ARS vs 12 chirurgiche** *Stewart, et al. - AAHS, Scottsdale, AZ - 1998*			
	Eccellente	**Buona**	**Scarsa**
Artroscopica	5	6	1
Chirurgica	-	10	2

Formatted: Font: 10 pt, Italic

I fattori che possono inficiare il risultato sono il mancato controllo dell'accorciamento del radio e della sua angolazione dorsale. Un ulteriore fattore importante è la riduzione articolare della radio ulnare distale e le lesioni legamentose associate e dei tessuti molli circostanti.

	Lesione del TFCC	**Pazienti**
Fontes (30)	66%	58
Mohanti (31)	45%	60

Risultato dello studio pluricentrico SICM

Il primo passo è decidere quale tipologia di frattura di radio distale deve esser trattata con sintesi mediante l'uso della placca, ovvero quale tipo di classificazione deve esser presa in considerazione per far sì che il chirurgo possa utilizzare la modalità più adatta al trattamento della frattura del radio distale. Esistono diverse classificazioni delle fratture del radio distale.
La nostra indagine condotta dal "Gruppo di Studio delle Patologie del Polso" della SICM, presieduto dal dr Atzei, eseguita nel 2001-2002, ha avuto come fine quello di verificare le risposte ad una serie di quesiti posti agli esperti del polso italiani in riferimento al trattamento delle fratture del radio distale. Il risultato di questa indagine è altamente significativa, risultando in linea con quella proposta un anno dopo dalla Società Americana di Chirurgia della Mano e svoltasi a Chicago (2003). Nella presentazione seguente (presentazione (S) Distal radius fx Algorithm 2003.ppt) vengono riportati i risultati.

Questionario Multicentrico all'Interno del
Gruppo di Studio S.I.C.M.
sulla Patologia del Polso

M. ALTISSIMI (Perugia)
A. ATZEI (Verona)
B. BATTISTON (Torino)
P. BORELLI (Brescia)
M. CORRADI (Parma)
G. CRISTIANI (Modena)
L. CUGOLA (Verona)
U. DACATRA (Milano)
L. DELCROIX (Firenze)
D. ESPEN (Bolzano)
G.M. GRIPPI (Alba)
G. LAURI (Firenze)
R. LUCHETTI (S. Marino)
A. MARCUZZI (Modena)
R. MELE (Pordenone)
A. MERELLO (Genova)
F. NIENSTEDT (Bolzano)
A. PAGLIEI (Roma)
U. PASSARETTI (Napoli)
G. PILATO (Varese)
D. POGGI (Pontedera)
G. RISITANO (Messina)
M. ROSATI (Pisa)
M. ZANLUNGO (Voghera)

ha dimostrato che la scelta ricade, nella stragrande maggioranza dei casi, sulla classificazione AO.

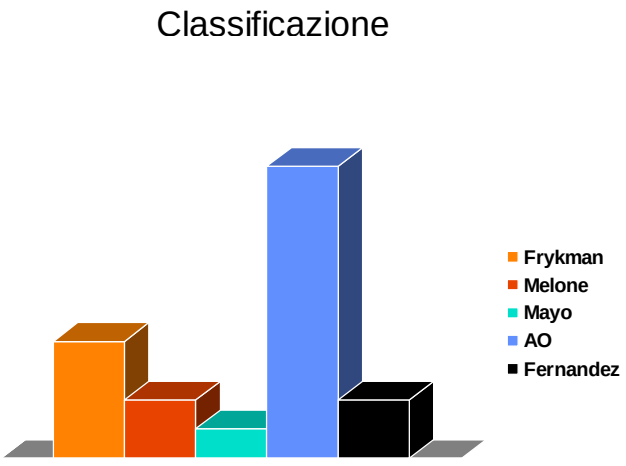

Fra le altre classificazioni ancora in uso, resiste ancora quella di Frykman; mentre quella di Fernandez (32) sta emergendo come classificazione complementare alla AO. Quest'ultima infatti considera in maniera molto precisa il coinvolgimento dell'ulna e della radio ulnare distale non solo in termini di frattura ma anche di interessamento legamentoso.

Tipologia Fratture sec. AO

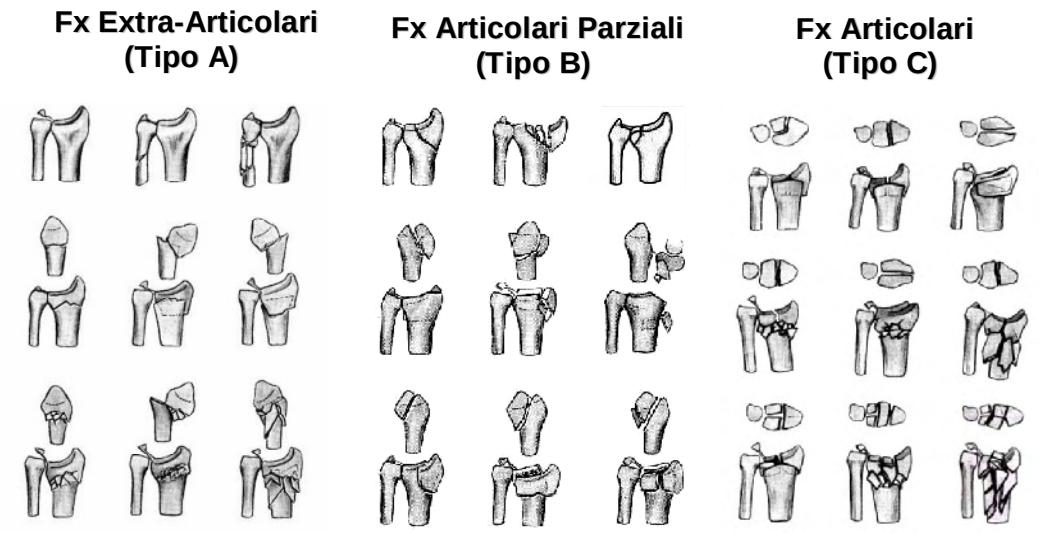

La classificazione AO delle fratture del radio distale di per sé non propone un'indicazione per il trattamento chirurgico. Tuttavia, gli esperti nella chirurgia del polso ed in modo particolare nel trattamento delle fratture del radio distale hanno estrapolato una sorta di indicazione per tipologia di frattura in base alla classificazione AO.

Nel 1997 Putnam (33), infatti, propose un algoritmo di trattamento che riassumeva il trend di trattamento delle fratture del radio distale di quel periodo e che utilizzava i modelli di frattura rappresentati nella classificazione morfologica della classificazione AO. Per le fratture stabili, tipo A2, veniva proposto il trattamento tradizionale di riduzione e confezione di apparecchio gessato. Alla conferma radiografica di una riduzione accettabile, eventualmente confermata da controlli radiografici periodici, in caso di minima comminuzione di una delle corticali metafisarie, si proseguiva il trattamento con apparecchio gessato per 5 settimane. Le fratture instabili , tipo A3.2 e A3.3, , venivano suddivise in base al grado e alla sede della comminuzione della corticale metafisaria. In caso di comminuzione della corticale dorsale e radiale (A3.2), ma con corticale volare integra ed in grado quindi di fare da "mensola di supporto", veniva proposta la sintesi percutanea con fili di Kierschner secondo le varie tecniche. Solo nel caso di riduzione radiografica inaccettabile si proponeva di ricorrere alla riduzione tramite ligamentotassi con FE, eventualmente associata ad una riduzione a cielo aperto e ad una sintesi interna al persistere di scomposizione del massiccio epifisario.
Nel caso la comminuzione interessasse anche la corticale volare (A3.1 e A3.3) e nel caso di fratture articolari (C1, C2, C3) il trattamento proposto consisteva fin dall'inizio nella ligamentotassi con FE, anche in questo caso eventualmente associata ad una sintesi interna con placca e/o fili di K al persistere di scomposizione di frammento metafisario articolari.

Solo nel caso di fratture articolari a “scivolamento dorsale o volare (B1, B2, B3) veniva proposta la sintesi interna con placca (34).
Questo algoritmo di trattamento è ancora largamente diffuso.
Bisogna tuttavia sottolineare come l’evoluzione tecnologica dei sistemi di sintesi interna abbia fatto enormi passi negli ultimi anni. Con l’avvento delle placche con viti e/o perni bloccati ad angolazione fissa o variabile abbiamo assistito da parte dei vari autori ad un allargarsi dell’indicazione alla sintesi interna non solo alle fratture articolari, ma anche alle fratture instabili metafisarie e alle fratture stabili (35).
Di conseguenza si sono modificati gli algoritmi di trattamento rispetto a quelli proposti alcuni anni fa. Noi stessi abbiamo modificato l’algoritmo di Putnam (Algoritmo) nel senso che l’esperienza del chirurgo ad eseguire una via d’accesso volare o dorsale, mini o allargata, isolata o combinata, consente oggi, con i sistemi di sintesi interna a disposizione (vedi capitolo *Descrizione delle Placche*) di trattare con sintesi interna pura (ovvero senza associazione di FE) non solo le fratture articolari e le fratture instabili secondo i parametri rappresentati nella Tabella 1, ma anche le fratture stabili con l’unico scopo di un recupero funzionale più rapido. Ovviamente, l’attività lavorativa o sportiva, l’età, la specifica richiesta da parte del paziente, informato sulle differenti opzioni di trattamento ancora in uso, sono fattori da considerare attentamente nell’indicazione chirurgica. Indagini strumentali aggiuntive preoperatorie come la TAC o intraoperatorie come un bilancio artroscopico possono essere di grande ausilio nella strategia terapeutica.

La finalità di questo lavoro vuole proprio essere quella di abituare chi si avvicina al trattamento delle fratture di polso ad un approccio completo a tali fratture. Il chirurgo si deve abituare a ricercare prima una interpretazione spaziale tridimensionale della frattura così da riconoscerne il modello e poterlo identificare in un algoritmo di trattamento e poi a considerare anche vie d’accesso chirurgiche che con l’esperienza diventano sempre meno invasive.
Il chirurgo deve poi rimanere sempre al corrente dell’evoluzione tecnologica dei sistemi di sintesi e deve abituarsi a considerare le altrettanto importanti lesioni legamentose associate che, a parte alcuni segni indiretti a volte identificabili nei radiogrammi standard o dinamici in “trazione”, solo un bilancio artroscopico può svelare. Tali lesioni associate devono essere considerate non solo nel trattamento immediato, ma anche nell’evoluzione del quadro clinico postoperatorio e nella eventuale quantificazione dei postumi permanenti.

BIBLIOGRAFIA

1) Handoll HHG, Madhok R. Surgical interventions for treating distal radial fractures in adults. Cochrane Database of Systematic Reviews 1. Hoboken, NJ: John Wiley & Sons Ltd; 2004.
2) Freeland AE, Luber KT. Biomechanics and Biology of Plate Fixation of Distal Radius Fractures. Hand Clin 21, 329–339; 2005
3) Knirk JL, Jupiter JB. Intraarticular fractures of the distal end of the radius in young adults. J Bone Joint Surg 68A, 647–59;1986.
4) Bradway J, Amadio P, Cooney W. Open reduction an internal fixation of displaced comminuted intraarticular fractures of the distal end of the radius. J Bone Joint Surg 71A: 839–47; 1989.
5) Trumble T, Schmitt S, Vedder N. Fractures affecting functional outcome of displaced intraarticular distal radius fractures. J Hand Surg 19A:325–40; 1994.
6) Lidstrom A. Fractures of the distal end of the radius: a clinical and statistical study of end results. Acta Orthop Scand 1959;41(Suppl):1–25.
7) Altissimi M, Antenucci R, Fiacca C, et al. Longterm results of conservative treatment of fractures of the distal radius. Clin Orthop Rel Res 206, 202–10; 1986.
8) Sarmiento A, Pratt GW, Berry NC, Sinclair WF. Colles' fractures. Functional bracing in supination. J Bone Joint Surg 57A,311–7;1975.
9) Orbay JL, Infante A, Khouri RK, Gonzalez E, Fernandez DL. The extended flexor carpi radialis approach: a new perspective for the distal radius fracture. Tech Hand Upper Extremity Surg 5:204–11; 2001.
10) Fernandez DL, Geissler WB. Treatment of displaced articular fractures of the radius. J Hand Surg 16A: 375–84; 1991.
11) Geissler WB, Fernandez DL. Percutaneous and limited open reduction of the articular surface of the distal radius. J Orthop Trauma 5: 255–64; 1991.
12) Leslie BM, Medoff RJ. Fragment specific fixation of distal radius fractures. Tech Orthop 15: 336–52; 2000.
13) Barrie KA, Wolfe SW. Internal fixation for intraarticular distal radial fractures. Tech Hand Upper Extremity Surg 6:10–20; 2002.
14) Rikli D, Regazzoni P. Fractures of the distal end of the radius treated by internal fixation and early function: a preliminary report of 20 cases. J Bone Joint Surg 78B, 588–92; 1996.
15) Orbay JL. The treatment of unstable distal radius fractures with volar fixation. Hand Surg 5, 103–12; 2000.
16) Orbay JL, Touhami A, Orbay C. Fixed angle fixation of distal radius fractures through a minimally invasive approach. Tech Hand Upper Extremity Surg 9, 142-148; 2005.
17) Nelson D, Orbay J, Bindra R. New anatomic findings related to volar fixed-angle fixation for distal radius fractures. 21st IWIW Meeting, San Antonio, Texas, 21 settembre 2005.
18) Geissler WB. Intra-articular Distal Radius Fractures: The Role of Arthroscopy? Hand Clin 21, 407-416; 2005.
19) Jupiter JB, Fernandez DL. Complications following distal radius fractures. AAOS Instr Course Lect 51:203, 2002.
20) Wilhelm A: Handgelenkdenervation. Da „Handgelenksverletzungen" D. Buck-Gramcko und H. Nigst, Bibliothek fur Handchirurgie, Hippokrates Verlag, 194 – 208, 1988.
21) Espen D: Combined palmar and dorsal approach for complex distal radius fractures. Handchir Mikrochir Plast Chir 35: 22-30, 2003.
22) Hanker GJ. Intraarticular fractures of the distal radius. In: McGinty JB, Caspari RB, Jackson RW, Poehling GG, editors. *Operative arthroscopy*. Philadelphia: Lippincott-Raven 1996, 987–97.
23) Adolfsson L, Jorgsholm P. Arthroscopically assisted reduction of intraarticular fractures of the distal radius. J Hand Surg 23B, 391-395; 1998.

24) Geissler WB, Freeland AE, Savoie FH, et al. Intracarpal soft tissue lesions associated with an intraarticular fracture of the distal end of the radius. J Bone Joint Surg 78A: 357–65; 1996.
25) Lindau T, Arner M, Hagberg L. Intraarticular lesions in distal fractures of the radius in young adults. A descriptive arthroscopic study of 50 patients. J Hand Surg 23B: 22638–48; 1997.
26) Mathoulin Ch., Sbihi A., Panciera P. Interêt de l'arthroscopie dans le traitement des fractures articulaires du ¼ inférieur du radius. Chirurgie de la main 20, 342-50, 2001.
27) Luchetti R, Atzei A. Artroscopia di polso. Parma, Mattioli 1885 Editore, 2001.
28) Geissler WB, Freeland AE. Arthroscopically assisted reduction of intraarticular distal radius fractures. Clin Orthop Rel Res 327: 125-34; 1996.
29) Wolfe SW, Easterling KJ, Yoo HH. Arthroscopic-assisted reduction of distal radius fractures. Arthroscopy 11, 706-14; 1995.
30) Fontes D, Lenoble E, DeSomer B, et al. Lesions ligamentairies associes aux fractures distales du radius. Ann Chir Main Memb Super 11: 119–25; 1992.
31) Mohanti RC, Kar N. Study of triangular fibrocartilage of the wrist joint in Colles' fractures. Injury 11: 311–24; 1979.
32) Fernandez DL, Jupiter JB. Fractures of the distal radius: a practical approach to management. New York: Springer-Verlag; 1996.
33) Putnam MD, Fischer MD. Treatment of unstable distal radius fractures: method and comparison of external distraction and ORIF versus external distraction-ORIF neutralization. J Hand Surg 22A: 238-251, 1997.
34) Nienstedt F: Intraarticular palmar displaced distal radius fractures. Orthop Traumatol 6, 257-270, 1998.
35) Atzei A, Borelli PP, Luchetti R: Approccio razionale alle fratture del polso. Gruppo di Studio sulle Patologie del Polso. CD-ROM della Società Italiana di Chirurgia della Mano.

Altri lavori di cui si suggerisce la lettura:
36) Altissimi M, Nienstedt F. Le fratture del radio distale. In Landi A, Catalano F, Luchetti R (editori). Trattato di chirurgia della mano. Verduci Editore, in press.
37) Dacatra U, Lauri G, Morello A. Recenti orientamenti nell'osteosintesi con placca delle fratture del radio distale. In Landi A, Catalano F, Luchetti R (editori). Trattato di chirurgia della mano. Verduci Editore, in press.
38) Espen D. Le fratture malconsolidate del radio distale. In: Landi A, Catalano F, Luchetti R (editori). Trattato di chirurgia della mano. Verduci Editore, in press.
39) Fernandez DL, Wolfe SW. Distal radius fractures. In Green DP, Hotchkiss RH, Pederson WC, Wolfe SW, editors: *Green's Operative Hand Surgery*, fifth edition, Elsevier, 2005, 645-710
40) Geissler WB. Wrist arthroscopy. Springer, China, 2004.
41) Fernandez DL. Distal radius / Wrist. In Ruedi TP, Murphy WM (eds): AO principles of fractures managements. Thieme, Stuttgart- New York, 2000, 357-377.

Ringraziamenti

- Si ringrazia il dr Espen David per aver fornito due filmati riguardo le sintesi a duplice accesso e per la sintesi dorsale.
- Si ringrazia Orbay Jorge per aver contribuito al lavoro fornendo alcune figure ed elementi per le presentazioni.
- Si ringrazia il dr Nelson David per le informazioni relative alla storia delle placche SCS e a fissazione angolare Synthes della Mathys e per le figure relative alla anatomia del polso ed alle informazioni relative alla sua placca.

ALGORITMO DEL TRATTAMENTO DELLE FRATTURE DI POLSO (Putnam mod.)

Dr. P. P. Borelli
Dr. A. Atzei
Dr. R. Luchetti

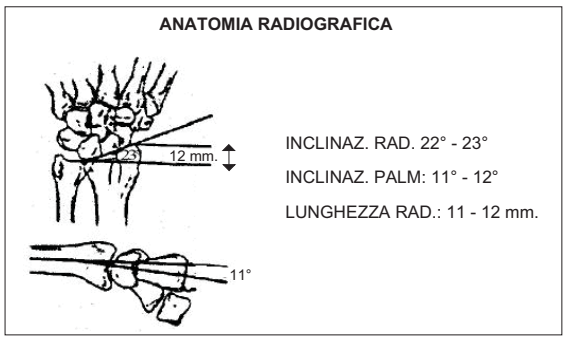

FRATTURA SCOMPOSTA DISTALE DI RADIO

An. Locale

RIDUZIONE IN **TRAZIONE ORIZZONTALE** CON MANOVRE RIDUTTIVE O IN **TRAZIONE VERTICALE (TORRE DI TRAZIONE O ALTRO)**

GESSO DEL POLSO
LIEVE FLESSIONE (COLLES)
LIEVE ESTENSIONE (SMITH)
LIEVE DEVIAZIONE ULNARE

A2

RXC IN GESSO

ACCETTABILE → PROSEGUE IMMOBILIZZAZIONE GESSATA
Rxc in 7° giornata

NON ACCETTABILE → CORTICALE VOLARE INTEGRA COMMINUZ. CORTICALE RADIALE E/O DORSALE

(E)

An. Locale

RIDUZIONE IN TRAZIONE VERTICALE CON STV* (TORRE DI TRAZIONE O ALTRO)*

STV (*)

La "STRESS VIEW" consente lo STUDIO della FRAMMENTAZIONE

CORTICALE VOLARE INTEGRA COMMINUZ. CORTICALE RADIALE E/O DORSALE

A3.2

D
V

An. Locale o An. Plessica
(Tratt. immediato o a distanza)

FILI K PERCUTANEI
(Intrafocali o extrafocali)

(*)

CONTROLLO TV intraoperatorio
in 2 proiezioni **senza trazione (STV*)**

RIDUZIONE STABILE

GESSO DI POLSO (O BAM)
ASSE NEUTRO

Rxc in 5° giorn.

PROSEGUE IMMOBILITAZIONE GESSATA

Rxc in 15° giorn.

(E)

RIDUZIONE INSTABILE

RIDUZ. CIELO CHIUSO
FISSATORE ESTERNO

CONTROLLO TV (STV)*
Bilancio artroscopico (@)

FRAMMENTI INSTABILI RESIDUI

C1 C2 C3

STO (o)

CORTICALE VOLARE COMM.
INTERESS. ARTICOLARE DISTALE
INTERESS. INCISURA SIGMOIDEA

A3.3

C1

C2

C3

STUDIO TAC (§)

Gesso di polso provvisorio (#) (fissurare?)
Frammenti art. infossati o ruotati
Programmazione accesso chirurgico mirato o artroscopia

An. generale o Plessica

STV(*) o STO (o)

(E)

RIDUZIONE IN TRAZIONE ORIZZONTALE

GESSO DI POLSO
PROVVISORIO (fissurare?)
(o trattamento immediato)

STUDIO TAC (§)

Fx articolare parziale con dislocazione:
RADIALE (Chauffeur's)
Lunare load Fx dorsal or volar
DORSALE (Dorsal Barton)
VOLARE (Palmar Barton)

Utile il STV(*) per la riduzione, la sintesi, il controllo fluoroscopico e l'eventuale bilancio artroscopico nelle B1 e B2.
Utile il STO(o) per la riduzione e la sintesi a cielo aperto delle B3 e l'eventuale bilancio artroscopico.

B1.1

B1.3

B2

D
V

B3

D
V

(I)
- Placca dorsale o volare o radiale
- Placca a mensola volare
- Fili K percutanei
- Innesto Osseo?

- RIDUZ. CON ASSIST. ARTROSCOPICA
- RIDUZIONE A CIELO APERTO (s)
- **OSTEOSINTESI INTERNA (I)**

An. Generale o Plessica

NB: La frattura dello stiloide ulnare, se diastasata, va sempre ridotta a cielo aperto e sintetizzata (vedi algoritmo DRUJ).
***STV:** Sistema di Trazione Verticale. La Torre di Trazione (eccentrica e sterilizzabile) consente di controllare in traop. con intensificatore di brillanza la riduzione nei due piani ortogonali senza sovrapposizioni di immagini.
(s): Possibile accesso dorsale e volare combinato.
(*): Se la "stress view" documenta la riduzione anatomica é indicata la stabilizzazione immediata con fili di K percutanei. Eventualmente controllo TAC o artroscopico della superficie articolare.
(#): In alcuni casi di forme intermedie tra C1 e C2 che si riducono in trazione e che rimangono stabili ai controlli RX (eventualmente controllo TAC della superficie articolare), il gesso di polso (o BAM) in asse neutro può diventare il trattamento definitivo. Si raccomandano frequenti controlli radiografici transgesso.
(@): Nelle fratture C1 - C2 - C3 può essere indicato eseguire, dopo l'applicazione del fissatore esterno, un bilancio articolare artroscopico (controllo della superficie articolare e di eventuali lesioni associate), sempre che una riduzione con assistenza artroscopica non fosse già programmata, vedi TAC (§). E' consigliabile riposizionare il polso in posizione verticale su Torre (sterile), trasferendo, se necessario, la trazione sul polso dal fissatore, alla torre. In tale posizione risultano agevoli sia le manovre artroscopiche sia gli eventuali accessi chirurgici dorsali (alla superficie articolare radiale e allo stiloide ulnare) e sia i frequenti controlli in due proiezioni con intensificatore di brillanza.
(§): La TAC consente si valutare preoperatoriamente l'eventuale presenza di uno o più frammenti articolati infossati o ruotati e di programmare una riduzione e sintesi con assistenza artroscopica o un miniaccesso chirurgico mirato (dorsale o volare)
(^): Il FE può essere utilizzato come: 1 Trattamento principale definitivo se consente di ottenere e mantenere la riduzione; 2 Trattamento accessorio se usato come neutralizzazione in associazione all'ostiosintesi interna 3 Trattamento provvisorio se la stabilizzazione ottenuta con l'osteosintesi interna é sufficiente.
(E): L'esperienza con tecniche chirurgiche di ultima generazione (placche con viti bloccate ad angolazione fissa o variabile) consente di optare direttamente per l'osteosintesi interna.
(o) STO: Sistema di trazione orizzontale per la sintesi con accesso volare.