

Il trattamento delle fratture del polso con sintesi rigida (incluso l'utilizzo dell'artroscopia)

R. LUCHETTI, A. ATZEI, P. P. BORELLI

Introduzione

Le fratture di polso sono le più frequenti lesioni di tale regione e tra le più frequenti evenienze traumatiche osservabili nella pratica clinica. Per i soggetti giovani l'obiettivo deve essere oggi, ovviamente, quello di un recupero funzionale rapido e il più possibile completo. Tuttavia, anche la popolazione anziana, che rappresenta la maggioranza dei pazienti in cui si verifica questo tipo di frattura ed il cui trattamento è spesso, quanto meno in prima istanza, di tipo conservativo, sta aumentando le proprie richieste funzionali, la qualità e le aspettative di vita, parallelamente ad una maggior necessità di indipendenza. Alla luce di queste considerazioni, nell'ultimo decennio si è assistito ad una progressiva estensione delle indicazioni al trattamento chirurgico delle fratture di polso, indipendentemente dall'età del paziente.

Il trattamento chirurgico delle fratture del polso mira a raggiungere un duplice obiettivo: la riduzione anatomica dei frammenti e la loro sintesi stabile.

In analogia con quanto indicato per le fratture delle articolazioni sottoposte al carico corporeo, anche a livello dell'articolazione del polso la riduzione anatomica dei frammenti di frattura è la *conditio sine qua non* per ottenere il miglior risultato funzionale possibile e perché questo si mantenga nel tempo.

Infatti, migliore è la qualità della riduzione e minore è il rischio di sviluppare complicanze a distanza, come ad esempio la degenerazione artrosica secondaria.

Inoltre, se è possibile sintetizzare la riduzione così ottenuta mediante un impianto stabile primariamente, si riduce anche il rischio di complicanze immediate, come ad esempio la rigidità articolare. Vale il detto che "più stabile è la riduzione e prima si potrà mobilizzare il polso".

Il ricorso all'intervento chirurgico prevede vie di accesso dorsali, volari o combinate e soprattutto il ricorso a sistemi di sintesi specifici come placche e viti.

L'utilizzo di mezzi di sintesi differenti come il fissatore esterno, i fili di K, le semplici viti o l'associazione di questi ultimi tra loro ed eventualmente di questi con le placche, pur rimanendo ancora valido, risulta sempre meno utilizzato.

I sistemi di osteosintesi hanno subito negli ultimi anni una notevole evoluzione con l'obiettivo di aumentare la stabilità dell'impianto, che possibilmente includesse tutti i frammenti della frattura e ne facilitasse la riduzione anatomica, e di poter consentire una più precoce mobilizzazione del polso.

Tale evoluzione è stata possibile grazie all'introduzione di impianti di minore ingombro, dotati di una maggiore stabilità grazie alla presenza di viti o perni bloccati alla placca (concetto della fissazione interna) e che potessero essere applicati con tecniche che producessero un trauma minore alle strutture nobili che incrociano il polso (concetto della riduzione e sintesi per via volare).

Queste placche di nuova generazione si applicano sulla superficie volare del radio per realizzare, a seconda del tipo di frattura e dell'entità della comminuzione, un semplice sostegno dell'epifisi fratturata (placche "a mensola") o una vera e propria sintesi dei frammenti epifisari. La loro applicazione per via volare riduce i problemi di ingombro, che invece sono tipici degli impianti per via dorsale, poiché la conformazione anatomica volare del radio è pressoché piana e la distanza dai tendini flessori è tale da non provocare alcun disturbo alla loro funzione. L'osteosintesi per via dorsale è ancora utilizzata, ma le placche in questa sede, seppur più sottili e modificate, possono creare un conflitto con i tendini estensori e frequentemente devono esser rimosse.

Nella disamina di questo capitolo prenderemo in considerazione i diversi fattori che entrano in gioco, accanto all'interessamento isolato dell'epifisi distale del radio, nel trattamento delle fratture di polso: il coinvolgimento dell'articolazione radio-ulnare distale e dei legamenti interessei del carpo.

Accanto ai più moderni concetti di sintesi stabile delle fratture del radio distale, verranno presentate le tecniche di assistenza artroscopica alla riduzione delle fratture del radio distale ed di trattamento delle lesioni associate.

Indicazioni al trattamento chirurgico

I parametri di instabilità radiografica sono riportati nella Tabella 1. Ciascuno di questi parametri implica già da solo un'indicazione al trattamento chirurgico.

L'indicazione al trattamento viene data sicuramente sulla base dell'evidenza dei risultati che, come detto prima, sono migliori per quanto meglio è ridotta una frattura. Si deve, tuttavia, riportare che, anche in base ai risultati ottenuti, non esiste una chiara evidenza su quale tipo di trattamento, chirurgico o non, o sulla qualità del tipo di intervento chirurgico sia meglio adottare [1].

Se le alterazioni, comunque, sono di grado lieve, la deformità del polso che ne consegue sarà modesta e si è visto che il polso sopporta queste minime alterazioni dimostrando ancora una funzione accettabile. Ad esempio, è stato dimostrato che la perdita minima dell'inclinazione radiale e dorsale e dell'altezza del radio distale non compromette la funzione finale del polso [2]; tuttavia, una più precisa riduzione comporta sicuramente una miglior funzione. La stessa cosa accade per la presenza di scalini articolari al di sotto dei 2 mm: purtroppo non è possibile stabilire radiograficamente tale scomposizione con la dovuta accuratezza [3, 4] e lavori scientifici sui risultati dell'interpretazione delle immagini radiografiche hanno mostrato come vi sia una notevole soggettività interpretativa e quindi differenze sostanziali [5] che possono fuorviare la tipologia del trattamento.

Già nel 1959 comunque Lindstrom [6] e più recentemente Altissimi [7] dimostravano come l'evoluzione artrosica a lungo termine di un polso fratturato era significativamente correlata con il grado di imperfezione della riduzione della frattura del radio distale.

Tabella 1. Parametri di instabilità radiografica

Marcata comminuzione dorsale e radiale
Accorciamento del radio maggiore di 5 mm
Angolazione radiale maggiore di 20°
Scalini o diastasi articolari maggiori di 2 mm
Riduzione dell'inclinazione radiale
Riduzione dell'inclinazione volare (<i>palmar tilt</i>)

Un altro concetto da considerare per la riduzione della frattura distale di radio è la “Regola dell’11” come proposto da Gupta nel recente Congresso Internazionale della Federazione Europea delle Società di Chirurgia della Mano (FESSH), tenutosi a Goteborg nel 2005 [8]. I parametri di normalità del radio distale seguono il numero 11 (Tab. 2). La riduzione anatomica del radio deve tentare di raggiungere questi valori di normalità.

Tabella 2. Parametri di normalità del radio

Altezza del radio	11 mm
Palmar tilt	11°
Inclinazione del radio	22°

Biomeccanica della riduzione delle fratture

La riduzione manuale delle fratture o quella mediante la fissazione esterna che si basa sulla trazione, manipolazione e legamentotassi dei frammenti scheletrici della frattura del radio distale, è permessa dall’integrità dei legamenti. Purtroppo è stato dimostrato che la stiloide radiale è sottoposta a controllo diretto del tendine del muscolo brachioradiale e ciò sarebbe la causa della sua scomposizione, soprattutto se viene confezionato un gesso con il polso in pronazione. Sarmiento [9] ha proposto di mantenere la posizione del polso in supinazione per decontrarre il muscolo brachioradiale ed impedire scomposizioni successive della stiloide del radio.

Orbay [10] ha dimostrato che la sezione del tendine del brachioradiale facilita la riduzione chirurgica sia delle fratture extra-articolari che di quelle intra-articolari, laddove è coinvolta la stiloide del radio (Fig. 1) o sia necessario accedere alla porzione dorsale del radio distale (Fig. 2).

Il brachioradiale, infatti, può esser allungato a zeta o disinserito e questo permette il controllo dell’inclinazione radiale e della traslazione radiale della stiloide del radio. Questa procedura è estremamente utile nei trattamenti chirurgici delle fratture non recenti e dei vizi di consolidazione del radio distale.

Si deve anche ricordare la regola del “maggioritario” ovvero del “frammento vassallo”. La regola dice che la riduzione del frammento di maggiori dimensioni favorisce la riduzione di frammento più piccolo a lui collega-

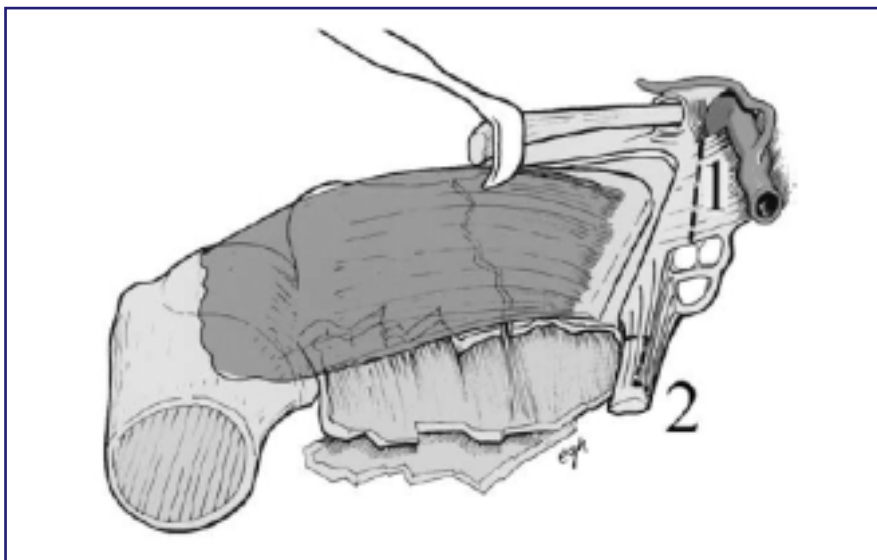


Fig. 1. La sezione del tendine brachioradiale facilita la riduzione chirurgica quando stiloide del radio. Da [10]

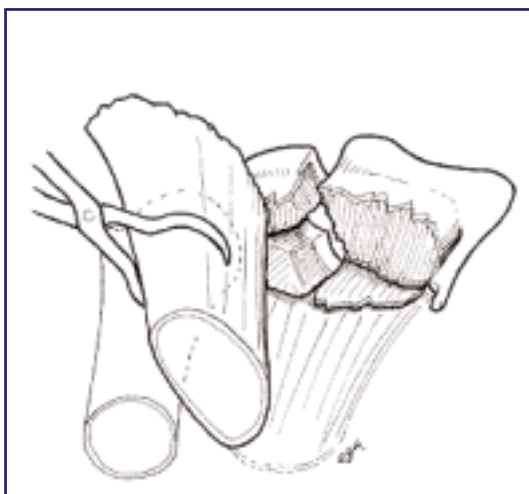


Fig. 2. Accesso alla porzione dorsale distale del radio. Da[10]

to (frammento vassallo). È una regola importante nella riduzione chirurgica dei frammenti articolari e questi devono esser fissati prima di applicare la placca. Tale fissazione può avvenire con fili di K temporanei e può esser seguita o favorita dall'artroscopia di polso, qualora vi sia il coinvolgimento articolare.

Principi di biomeccanica delle placche

La resistenza della placca è proporzionale al cubo del suo spessore ed inversamente proporzionale al cubo della sua lunghezza. Le viti aumentano la sua forza e sostengono la forza di coesione osso-placca. Spazi più ampi per le viti nello stelo della placca favoriscono la forza di flessione della fissazione placca-vite-osso. La forza torsionale della fissazione dello stelo della placca è indipendente dai fori per le viti ed è proporzionale al numero delle viti nello stelo.

Le placche

Le prime placche volari a T sono state prodotte da Mathys nel 1973 (Synthes). In sostanza erano la prima generazione delle placche moderne a forma variabile, adattabili alle varie dimensioni del radio. Erano formate da uno stelo che si appoggiava alla diafisi del radio e da un supporto trasversale a sostegno della frattura articolare del radio distale. Queste placche potevano esser manipolate (piegate) per un loro adattamento migliore al contorno del radio distale.

Successivamente sono state prodotte placche a basso profilo e più piccole, con modifiche per migliorare la stabilità e la biocompatibilità.

Sono state poi eseguite modifiche a carico del profilo e della forma, con lo scopo di ridurre il contatto con l'osso per non devascularizzarlo. Le prime placche con queste modifiche sono state le "pi-plate" e la "T-plate" (Synthes) che tuttavia non si sono dimostrate adeguate alle aspettative, evidenziando gli stessi problemi in termine di irritazione dei tendini estensori.

Fernandez e Geissler [11, 12] pubblicarono per primi l'uso di placche specifiche per piccoli frammenti, utilizzate per la fissazione del frammento articolare mediale volare (*die punch*). Sulla scorta di questa prima pubblicazione Lesile [13] e Barrie [14] hanno espanso il concetto della mini-fissazione introducendo l'uso delle placche con chiodi (Trimed) disegnate per fratture del contorno radiale, volare (*lip fragments*) e dorsale. Queste mini-placche possono esser inserite mediante miniincisioni. Tuttavia, per fratture complesse il numero delle incisioni risulta di più di una attorno al radio distale così numerose da non discostarsi molto, alla fine, dall'entità delle incisioni tradizionali.

Il concetto di dividere il radio distale in colonne longitudinali, laterale

ed intermedia, è stato proposto nel 1996 da Rikli e Ragazzoni [15] che, seguendo la teoria delle colonne carpali, giunsero ad una sistematizzazione del concetto introdotto con le placche Trimed (Figg. 3, 4).

La colonna ulnare corrisponde all'ulna. Sulla base di questo concetto viene prodotta un'ampia serie di mini placche per ciascuna colonna in modo da fissarla e sostenerla. Le placche sono anch'esse a basso profilo e modellabili. Vengono applicate alla colonna radiale ed a quella intermedia, sia volarmente che dorsalmente per fratture articolari particolari, come quelle con frammenti marginali volari, frammenti mediali dorsali e volari del radio distale. La forma delle placche volari è tale che possono essere applicate volarmente in sede molto distale e le viti fungono da sostegno sottocorticale articolare, poiché possono essere inclinate di 5° in senso prossimale. La loro forma profilata, infine, non riduce la loro stabilità, ma esse risultano più resistenti delle placche precedentemente presentate ("pi-plate" e "T-plate").

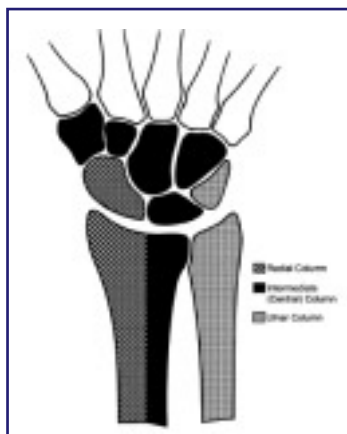


Fig. 3. Divisione del radio secondo Rikli e Ragazzoni. Da [15]

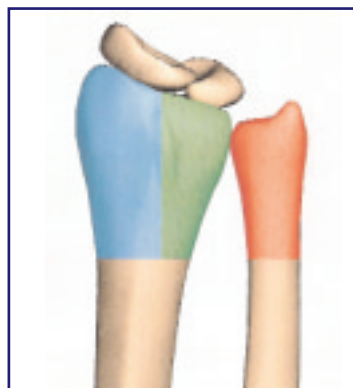


Fig. 4. Divisione del radio secondo Rikli e Ragazzoni. Da [15]

La fissazione angolare

Come già accennato sopra, la fissazione delle fratture del radio distale trova vantaggio dalla forma e qualità della placca, ma anche dalle caratteristiche dei supporti (viti e perni) per i frammenti fratturati. Dapprima sono state prodotte placche con perni già fissati alle placche (Figg. 5, 6). Successivamente è stata introdotta la possibilità di inserimento dei perni secondo le necessità specifiche della singola frattura, producendo perni che potevano esser avvitati alla placca per svolgere la loro funzione di sostegno dei frammenti articolari. Poi questa proprietà è stata introdotta anche per le viti.

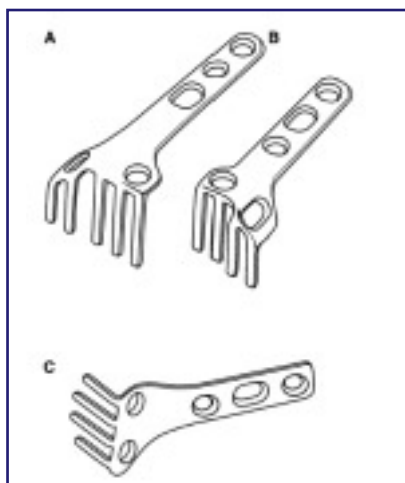


Fig. 5. Placche con viti e perni già fissati. Da

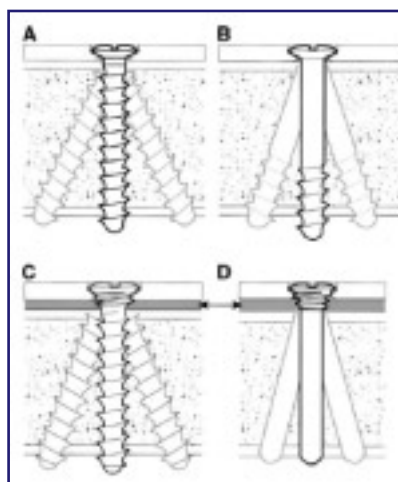


Fig. 6. Da

Il trattamento delle fratture del polso con sintesi rigida (incluso l'utilizzo

9

Attualmente sono quindi disponibili placche con viti e perni da applicare ad esse mediante stabilità angolare, secondo le specifiche scelte del chirurgo. Infine, per adattare ulteriormente l'impianto alla tipologia specifica della frattura, sono state introdotte viti e perni ad angolatura variabile, in particolare per sostenere e fissare i frammenti articolari. Questi impianti hanno dimostrato un vantaggio ulteriore nell'applicazione in pazienti osteoporotici, dove si sono dimostrati più affidabili degli impianti tradizionali.

Da ricordare comunque che esistono sempre limiti e complicanze nell'uso di placche in pazienti con ossa osteoporotiche.

Descrizione delle placche

Nel corso degli anni sono state prodotte varie placche con le medesime caratteristiche. Le placche più utilizzate negli ultimi anni sono elencate in Tabella 3.

Parleremo della storia delle placche definite di sostegno con viti bloccate e poi solo delle placche da noi usate. Infine, accenneremo alle nuove placche in commercio presentate nell'ultimo biennio 2005-2006.

Tabella 3. Placche maggiormente utilizzate negli ultimi anni (fra parentesi è riportato il calibro delle viti)

Placca Mathys: Locking Distal Radius System 2.4 (Synthes)
Placca Stryker: Matrix-SmartLock (2,7 mm)
Placca Stryker: VariAxTM (2,0-2,7 mm)
Placca Hand Innovation: DVR-A, DNP (2,5 mm)
Placca Orthofix: Contours VPS (3,5-2,0 mm)
Placca Acumed: Acu-Loc (3,5-2,3 mm)
Placca Medartis: Aptus (2,5 mm)
Placca Biotechni: Palmar Plating System
Placca Orthofix: Contours VPS (3,5-2,0 mm)
Placca ITS (MBA): Placca Palmare ad Angolarità Stabile
Sistema TRIMED

Storia (si ringrazia David Nelson per le informazioni)

La maggior parte delle placche esistenti in commercio non ha un profilo anatomico relativo alla parte volare del radio distale, in particolare per la protuberanza della fossetta semilunare e per la tuberosità volare radiale (Fig. 7).

Le placche piatte o senza profilo per il radio non sono anatomiche e la maggior parte di esse è palpabile al polso del paziente.

L'approccio volare per le fratture del radio distale dorsali ed instabili fu probabilmente eseguita, ad ovest degli Stati Uniti, per la prima volta da Kutscha-Lissberg e da un suo giovane associato, Herwig Drobetz, prima dell'anno 1997. Gli stessi furono anche gli inventori di queste placche. Nel maggio del 1997 fu lanciato il primo prodotto commerciale. Questo prodotto divenne in seguito la placca Synthes 2.4 (T plate) per il radio volare. Queste sono le placche utilizzate nel primo periodo, prima dell'introduzione della placca LCP 2.4 del 2003 (Fig. 8).

Da notare che le placche in uso hanno tutte una fissazione angolare delle viti e non sono parallele fra loro.

Il primo negli Stati Uniti ad utilizzare l'approccio volare per una frattura dorsale di radio sembra esser stato il Dr Charles "Chuck" Jennings. Egli aveva una frattura distale di radio che non poteva ridurre a cielo chiuso.

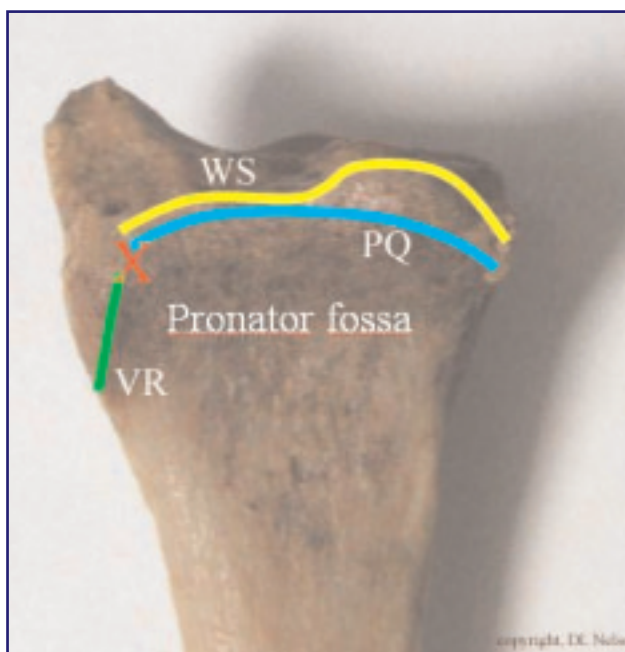


Fig. 7. Faccia volare del radio. WS: watershed (linea spartiacque), PQ: *pronator quadratus muscle* (margine distale del muscolo pronatore quadrato), *Pronator fossa*: fossa del muscolo pronatore quadrato, VR: *volar ridge* (cresta volare), X: tuberosità volare radiale

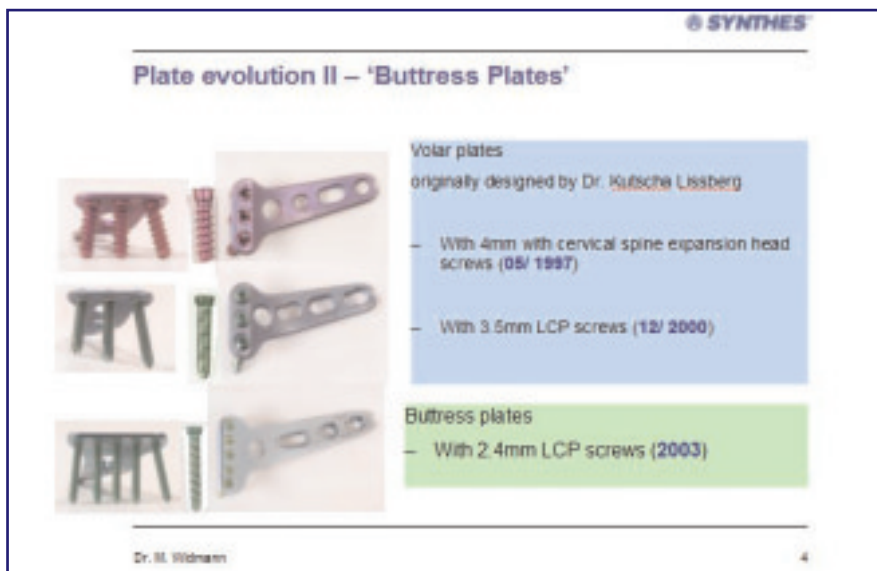


Fig. 8. Evoluzione delle placche. Da

C'era uno scalino volare e pensò che questo fosse dovuto alla forza del pronatore quadrato. Eseguì l'intervento mediante approccio volare alla frattura e trovò che il muscolo era staccato. Vista la situazione applicò una placca volare. Il risultato fu eccellente e così ne parlò con Matt Putnam ed insieme svilupparono la placca volare SCS.

Orbay non solo ebbe la stessa idea, in modo indipendente, ma ideò e produsse una sua placca personale (molto simile a quella della Synthes, ma differente dalla SCS placca volare di Putnam). Egli fu molto aggressivo nel proporre l'idea dell'approccio volare ed ovviamente delle sue placche. In sostanza Orbay [16] risulta esser il padre dell'approccio volare (del 2000) per le fratture del radio distale instabili e dorsali, non tanto per il fatto che fu il primo, ma perché ne parlò diffusamente in molti *meeting*.

Placche Mathys: Locking Distal Radius System 2.4 (Synthes)

Notevole il cambio di forma rispetto alle precedenti e molto indovinata la forma della placca volare per una sua utilizzazione in sede estremamente distale, cioè oltre la linea spartiacque.

Le placche dorsali sono di due tipi. La forma lineare per il bordo radiale (Fig. 9) e le forme a L, rette od oblique, per il pilastro mediale del radio distale (Fig 10), le forme a T (Fig. 11). Lo stelo risulta di lunghezza variabile in rapporto alle dimensioni del radio distale da trattare.

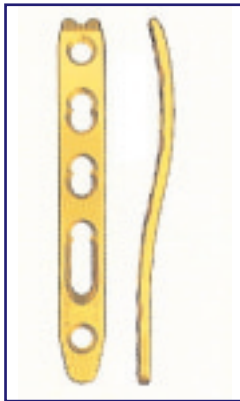


Fig. 9. Forma lineare per il bordo radiale. Da



Fig. 10. Forme a L per il pilastro mediale del radio distale. Da




Fig. 11. Forme a T. Da

La posizione di applicazione delle placche dorsali, sempre in ordine di due (radiale e mediale) ciascuna per colonna, è particolare (Fig. 12). Le viti delle placche non si devono incrociare ma devono assumere una disposizione a 70-90° (Fig. 13). La loro indicazione è per fratture a dislocazione dorsale tipo C1.1-C1.2 secondo la classificazione AO. Queste placche possono essere utilizzate in associazione alle placche volari.

Le placche volari (per il radio distale destro e sinistro) sono di due tipi, lunghe e corte, in rapporto al radio da trattare (Fig. 14). La placca propone l'ancoraggio della vite in ogni sede, sia a livello dello stelo che a livello della parte trasversale. Quest'ultima può essere posizionata molto distale, proprio in sede pre-articolare (Fig. 15) e le viti possono essere applicate con inclinazione prossimale di 5° (Fig. 16). La posizione della parte trasversale corri-

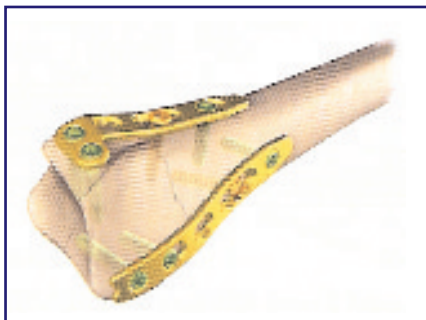


Fig. 12. Posizione di applicazione delle placche. Da

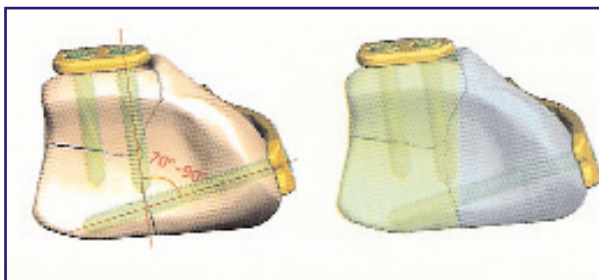


Fig. 13. Disposizione delle viti nelle placche. Da

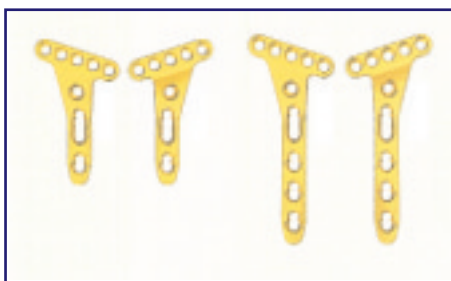


Fig. 14. Tipi di placche volari

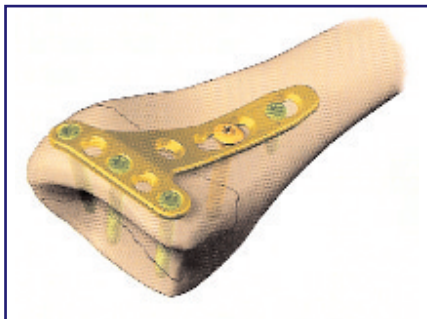


Fig. 15. Posizionamento pre-articolare della placca

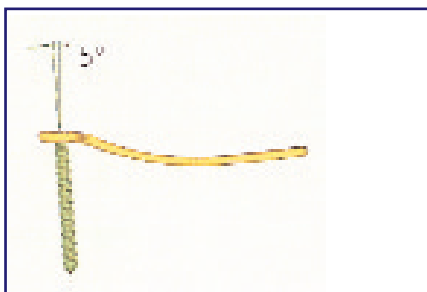


Fig. 16. Inclinazione delle viti

sponde ad una sede distale rispetto alla linea spartiacque e quindi a rischio di conflitto con i tendini flessori. Nello stelo, le viti hanno una duplice possibilità di sistemazione, fissazione alla placca e non (Fig. 17). L'indicazione tipica è per le fratture di Barton volari e le A2.2, secondo la classificazione AO. Nelle fratture volari tipo Barton la fissazione riguarda il frammento articolare volare. Fratture articolari volari ancor più distali trovano la stessa indicazione per la particolare forma della placca e per l'inclinazione prossimale delle viti di circa 5°, ma talvolta ci si deve aiutare con l'infissione di fili di K.




Fig. 17. Viti con fissazione alla placca o meno

Le immagini radiografiche dei risultati dell'applicazione delle placche LCP possono dimostrare che le placche non sono aderenti al piano scheletrico (Fig. 18). Questo è dovuto all'effetto di sostegno delle viti fissate alla placca. La mancanza di contatto con il piano osseo non disturba la vascolarizzazione del periostio, utile per la formazione del callo osseo.

Placche Stryker: Matrix-SmartLock

Sono placche più grandi, ma sempre a basso profilo simile alle precedenti. La forma delle placche è classica e la funzione di sostegno scheletrico del corpo del radio distale è ottimale.

Le placche dorsali sono arrotondate ed adattate alla conformazione del radio distale e la loro applicazione prevede la resezione del tubercolo di Lister. Le dimensioni sono duplici grandi e piccole ed una per lato (dx e sx) (Fig. 19).

Anche le placche volari sono duplici in base alla loro grandezza e lunghezza (Fig. 20).

Le prime placche prodotte ed ancora in uso sono di forma triangolare, per cui non esiste una placca per il polso destro ed una per il polso sinistro. La loro forma non ricalca quelle precedenti e non possono essere utilizzate per il sostegno delle fratture marginali volari distali. Nella parte trasversale hanno una duplice fila di viti (4 distali e 3 più prossimali) e la parte volare è ampia a funzione di sostegno della corticale volare.

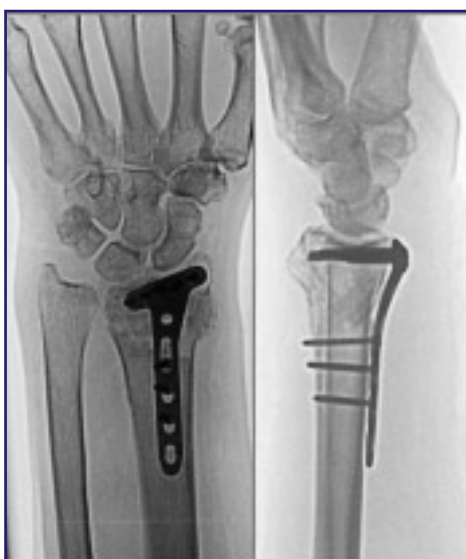

Fig. 18. Rx dimostrante la non adesione della placca al piano osseo



Fig. 19. Placche dorsali

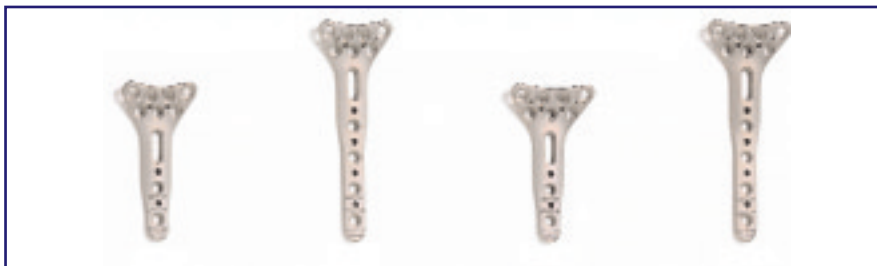

Fig. 20. Placche volari

Successivamente sono entrate in commercio placche volari dedicate per il polso destro e per quello sinistro (Figg. 21, 22).

La modifica si è resa necessaria per stabilizzare la stiloide del radio. Rimane, comunque, sempre limitato il sostegno del margine volare del radio distale. La sua conformazione favorisce la copertura di tutto il muro volare e della porzione più radiale. Per contornare il profilo volare della stiloide radiale e non provocare disturbi ai tendini flessori la placca deve esser modicamente piegata, come avviene per le placche volari *Locking Distal Radius 2.4* della Mathys.

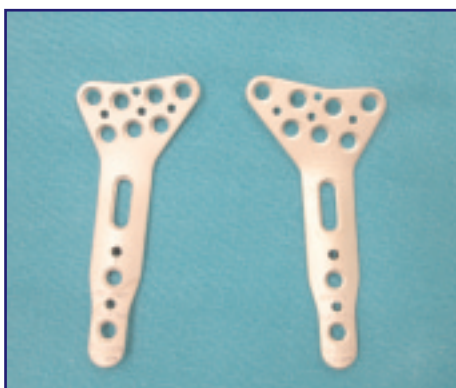

Fig. 21. Placche volari dedicate per il polso dx e sx

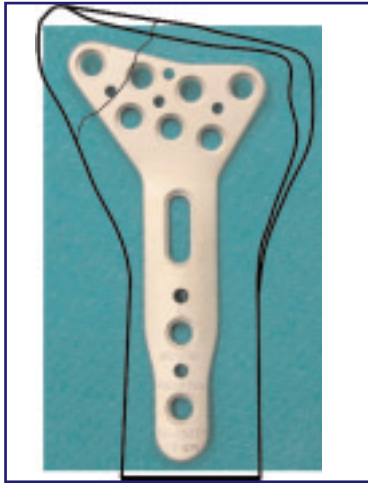


Fig. 22. Sovrapposizione della placca alla rappresentazione del radio

Le viti sono bloccate alla placca e possono esser inclinate fino dai 10 ai 15° (Figg. 23, 24) nelle varie posizioni. La dimensione delle viti è di 2,7 mm, superiore alle precedenti.

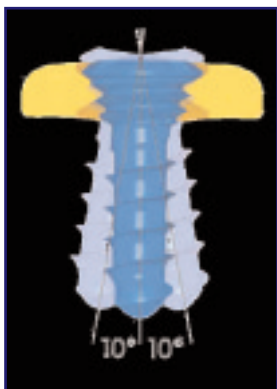


Fig. 23. Bloccaggio ed inclinazione delle viti




Fig. 24. Particolare dell'inclinazione della vite

Placche Hand Innovation (Depuy)

Placca volare: DVR-A

La placca volare DVR-A per le fratture del radio distale, proposta dalla Hand Innovation, ha una conformazione anatomica (Figg. 25, 26). Lo stelo della placca è robusto, mentre la porzione distale è sagomata e mostra caratteristiche peculiari. È più ampia in sede ulnare per sostenere appunto il margine più ulnare ed arriva fino alla porzione marginale, mentre la parte radiale è più sottile e piccola (Fig. 27).



Fig. 25. Placca volare DVR-A

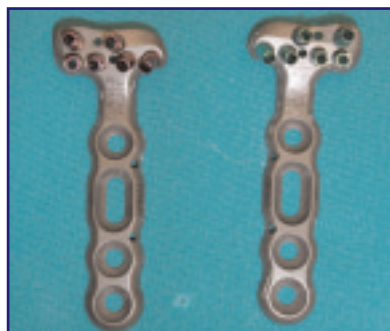

Fig. 26. Placca volare DVR-A, dx e sx

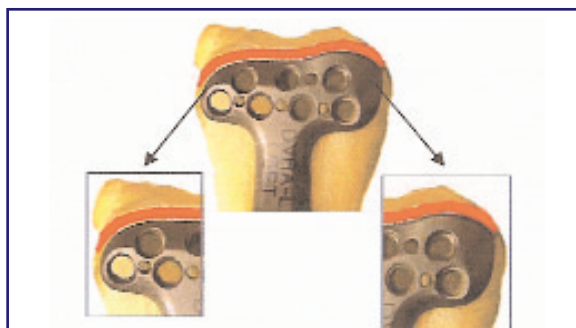


Fig. 27. Placca volare DVR-A, particolare della porzione più ampia

Il trattamento delle fratture del polso con sintesi rigida (incluso l'utilizzo

19

La sua forma contorna il margine spartiacque del radio distale (Figg. 28, 29) rispettando i vari principi di non irritazione dei tendini flessori e sostegno del margine volare mediale.

Possiede una duplice fila di fori per le viti (Fig. 30). Il primo tipo di placca aveva solo una fila di viti distali (Fig. 31).

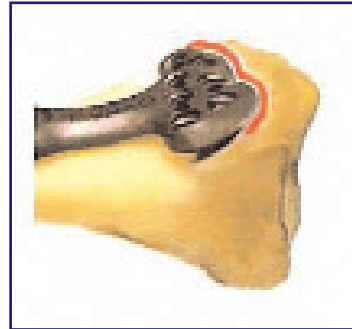

Fig. 28. Il margine della placca contorna il margine spartiacque

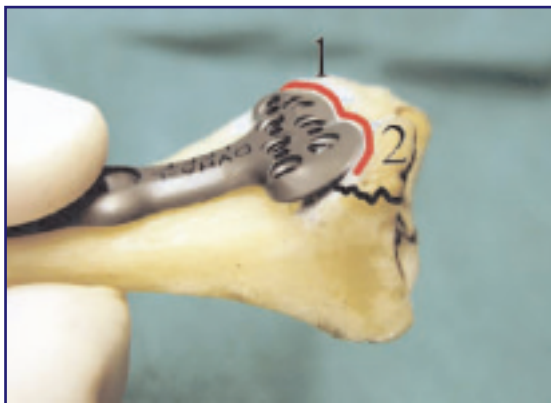

Fig. 29. Il margine della placca contorna il margine spartiacque

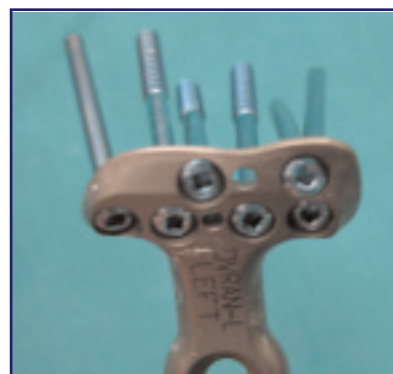


Fig. 30. Placca volare DVR-A di seconda generazione (due file di fori)




Fig. 31. Placca volare DVR-A di prima generazione (una fila di fori)

La disposizione delle viti è particolare, mostrando un orientamento a ventaglio predefinito (Figg. 32, 33); le due file permettono l'intersecazione delle prime sulle seconde formando una specie di sostegno tangenziale e tridimensionale (Figg. 34, 35) sottocondrale per la superficie articolare.




Fig. 32. Orientamento a ventaglio predefinito delle viti

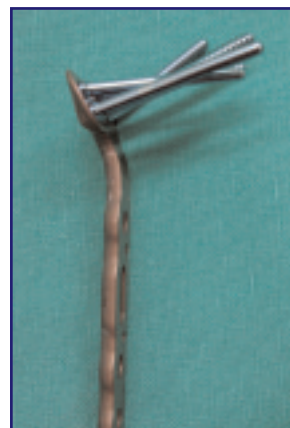

Fig. 33. Orientamento a ventaglio predefinito delle viti

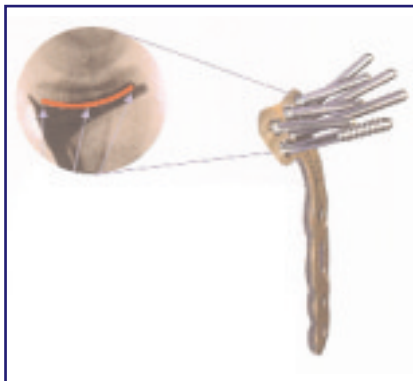

Fig. 34. Intersecazione delle due file di viti

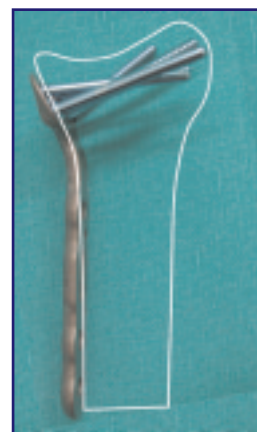


Fig. 35. Intersecazione delle due file di viti. Ciò fornisce un sostegno tangenziale e nelle 3 dimensioni

Le viti formano un angolo prestabilito di 12° con la placca e la loro divergenza in senso radiale permette la cattura e la fissazione della stiloide del radio (Fig. 36), quando fratturata, senza applicare la placca verso quella sede e quindi rischiare di interferire con il decorso dei tendini flessori.

Le viti che vengono utilizzate sono di tre tipi: viti da corticale, viti da spongiosa, perni con semplice funzione di sostegno. Sia le viti che i perni sono fissati alla placca. La dimensione delle viti distali fissate alla placca è di 2,5 mm; quella dello stelo è di 3,5 mm.

I fili guida per il controllo della posizione della placca e per il temporaneo fissaggio seguono perfettamente l'andamento delle viti che verranno poi inserite (a differenza delle placche Stryker) (Figg. 37, 38). Quindi risulta semplice e pratico sostituire i fili ed applicare le viti sapendo che si dirigeranno nella stessa direzione precedentemente stabilita.

Infine, le viti con la filettatura solo distale permettono di catturare il frammento dorsale e compattarlo al corpo del radio, fissandolo; quindi

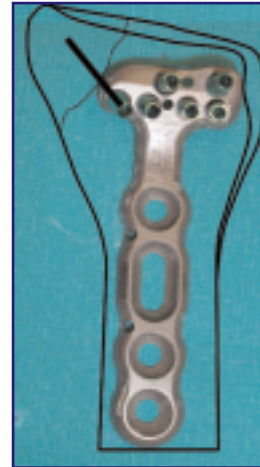
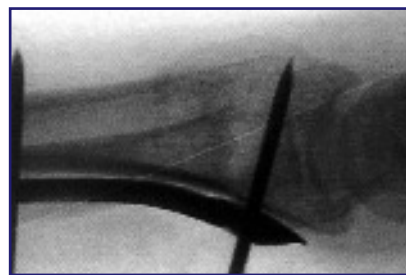


Fig. 36. Angolo far vite e placca

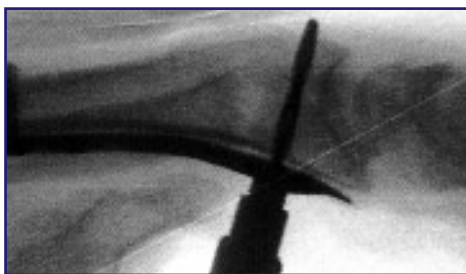

Fig. 37. Direzione del filo guida

Fig. 38. Direzione della vite (uguale a quella del filo guida)



questa placca è utilizzabile anche per le fratture dorsali, in cui sarebbe indicata una placca dorsale (Figg. 39, 40).

La placca volare è stata modificata recentemente (settembre 2005). Le viti distali per la fissazione della stiloide sono diventate due, attraverso una modifica nell'inclinazione di quella più radiale della seconda filiera di viti (Figg. 41, 42).

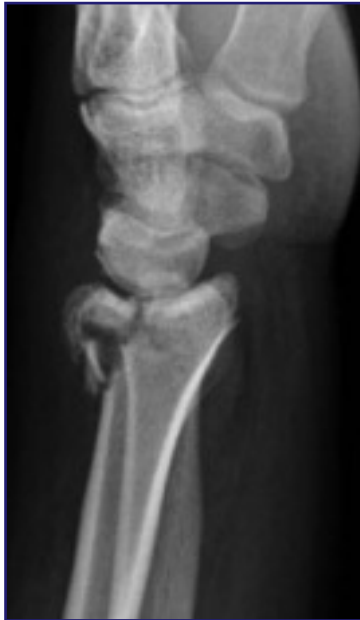

Fig. 39. Rx di frattura dorsale

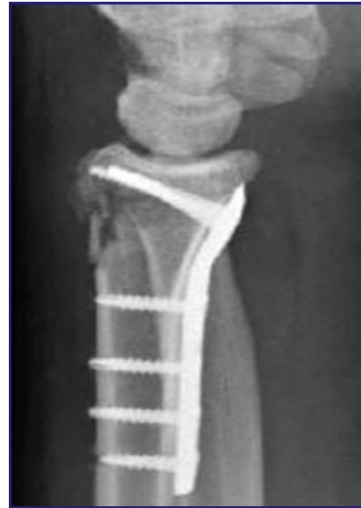

Fig. 40. Rx di frattura dorsale trattata con Placca volare DVR-A

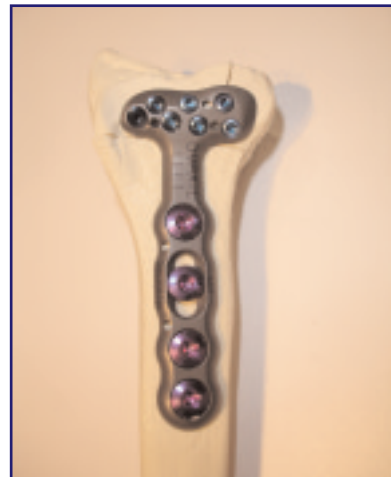

Fig. 41. Ultime modifiche alla Placca volare DVR-A

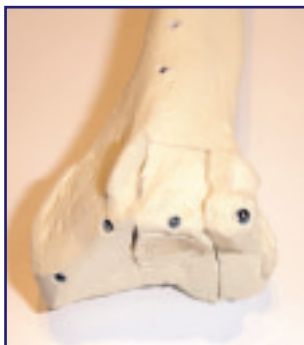

Fig. 42. Modifiche della disposizione delle viti nell'osso

Chiodo bloccato: DNP

Il sistema di sintesi per via dorsale DNP della Hand Innovation è davvero particolare e fuori dagli schemi. Assomiglia ad un chiodo bloccato, viene inserito dorsalmente e sostiene e fissa i frammenti scheletrici fratturati mediante viti bloccate alla placca [17]. Ha un'indicazione particolare e specifica: è stato prodotto per le fratture a dislocazione dorsale tipo Colles, possibilmente non articolari, per soggetti anziani con scarsa qualità ossea e che necessitano di una pronta riabilitazione. Importante è la distanza del bordo articolare dorsale dalla rima di frattura: deve essere almeno di 2 cm ovvero deve essere sotto al tubercolo di Lister.

Il profilo complessivo del sistema è ridotto (Figg. 43, 44) con una parte che rimane esterna ed una parte prossimale che entra come un chiodo nel canale del radio distale (Fig. 45). Un centratore permette di applicare le viti per via percutanea come nel chiodo bloccato di tibia o di femore (vedi sezione accesso dorsale (miniaccesso)).



Fig. 43. Chiodo bloccato DNP

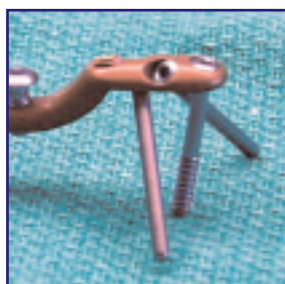

Fig. 44. Chiodo bloccato DNP, particolare



Fig. 45. Schematizzazione del posizionamento del chiodo. Da

Il trattamento delle fratture del polso con sintesi rigida (incluso l'utilizzo

25

Le immagini radiografiche dimostrano la potenzialità tecnica ed il risultato (Figg. 46-49).

Recentemente (settembre 2005) sono state introdotte due modifiche: il profilo dello stelo è sagomato in modo tale da agganciarsi al margine prossimale del radio (Fig. 50); inoltre è stato aggiunto un perno o vite in più per una migliore sintesi dei frammenti (Figg. 51, 52).

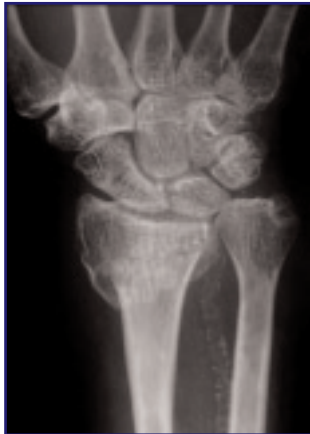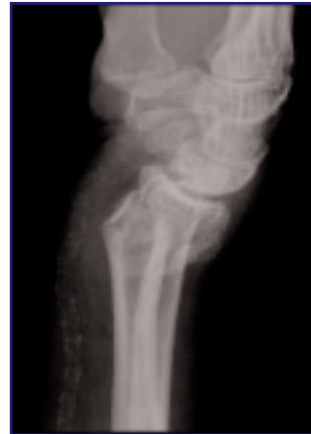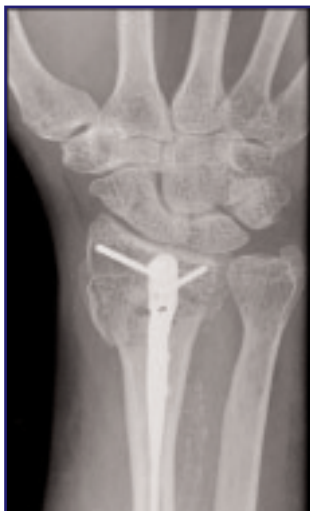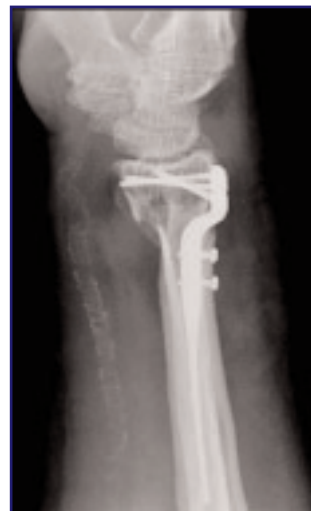**Fig. 46.****Fig. 47.****Fig. 48.** Trattamento con chiodo bloccato DNP. Proiezione dorso-volare**Fig. 49.** Trattamento con chiodo bloccato DNP. Proiezione LL



Fig. 50. Profilo sagomato dello stelo




Fig. 51. Aggiunta di un perno o vite



Fig. 52. Aggiunta di un perno o vite

Placche di ultima generazione (2005-2006)

Placca volare Orthofix: Contours VPS (2,0- 3,5 mm)

Progettata da D. Nelson. È una placca anatomica volare di radio a fissazione angolare che si adatta alle asperità del radio distale secondo gli studi eseguiti insieme con Orbay J e Bindra R [18].

La forma della placca si adatta alla struttura volare del radio tenendo conto della tuberosità volare radiale, della linea spartiacque e della faccetta del semilunare (Figg. 53, 54).

Le viti si posizionano in sede sottocondrale, la parte più resistente di questa sede ossea, anche in pazienti con osteoporosi avanzata. In proiezione radiografica PA le viti sembra che siano in sede articolare, mentre in proiezione laterale questa sensazione viene esclusa. Bisogna ricordarsi di eseguire radiografie in vera proiezione PA e laterale (i due margini anteriore e posteriore del radio distale devono esser sovrapposti). L'immagine in PA della Figura 54 non è in proiezione corretta, mentre quella laterale sì. Da notare che il margine distale della placca non deborda oltre il margine volare del radio. In questo modo può esser completamente coperta dal muscolo pronatore quadrato. Questi due fatti confermano che i tendini flessori sono completamente protetti dal contatto con la placca anche durante l'esecuzione di prese di forza.

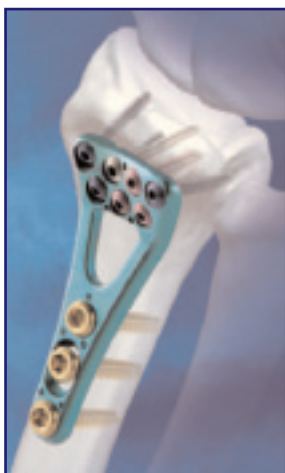

Fig. 53. Placca volare Orthofix: Contours VPS

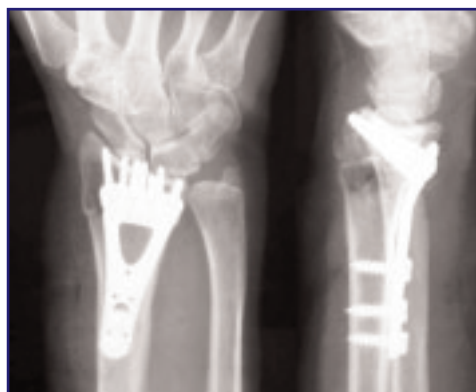

Fig. 54. Rx nell due proiezioni di trattamento con Placca volare Orthofix: Contours VPS

Il suo profilo in senso assiale evidenzia una forma sagomata in modo particolare che ben si adatta alla superficie volare dell'epifisi del radio distale (Fig. 55).

Le viti autofilettanti sono di dimensione differenti da 3,5 a 2,0 mm per ogni tipo di frammento osseo e per la diafisi del radio (3,5 mm) (Fig. 56).

Nella parte centrale è presente una finestra (che non ricopre il radio) e serve per l'introduzione di innesti ossei, in caso di necessità.

Placca Acumed: Acu-Loc (2,3-3,5 mm)

È l'ultima nata. Proposta da Geissler [19] e prodotta dalla Acumed, è sempre una placca anatomica a fissazione angolare a basso profilo (Figg. 57, 58).



Fig. 55. Profilo della Placca volare Orthofix: Contours VPS




Fig. 56. Diverse dimensioni delle viti

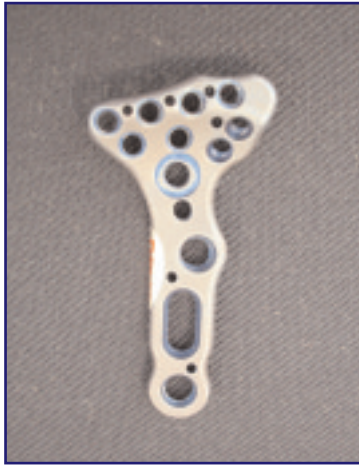

Fig. 57. Placca Acumed: Acu-Loc

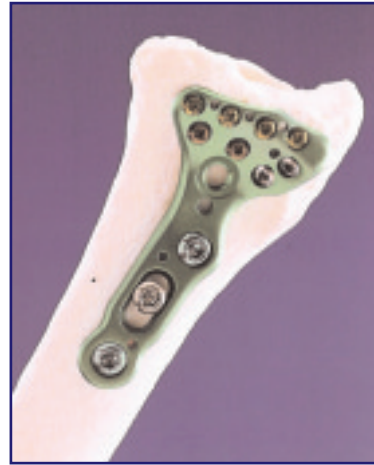

Fig. 58. Placca Acumed: Acu-Loc

Ricorda la placca precedente (VPS) con una porzione più elevata per la faccetta del semilunare ed una più appiattita per la stiloide radiale. Il margine radiale della placca contorna la tuberosità e la cresta volare radiale (Figg. 59, 60).

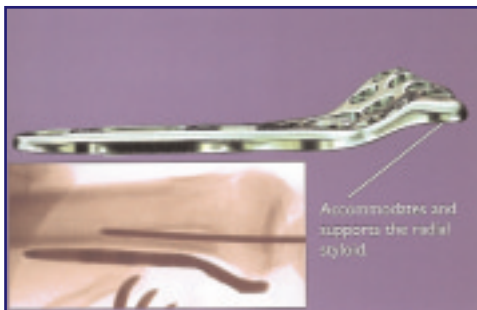


Fig. 59. Profilo della Placca Acumed: Acu-Loc

Fig. 60. Margine radiale della Placca Acumed: Acu-Loc



Le viti hanno dimensioni differenti per il gambo e per la parte epifisaria e sono sia bloccate alla placca che non. Nella sede epifisaria, le viti per la stiloide del radio sono angolate e vengono applicate mediante un apposito puntatore. La loro disposizione richiama la disposizione di quelle della DVR-A (Figg. 61-64).




Fig. 61. Placca Acumed: Acu-Loc con viti



Fig. 62. Placca Acumed: Acu-Loc con viti

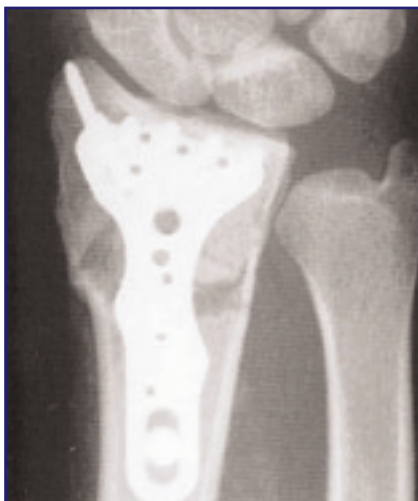

Fig. 63. Rx PA di trattamento con Placca Acumed: Acu-Loc

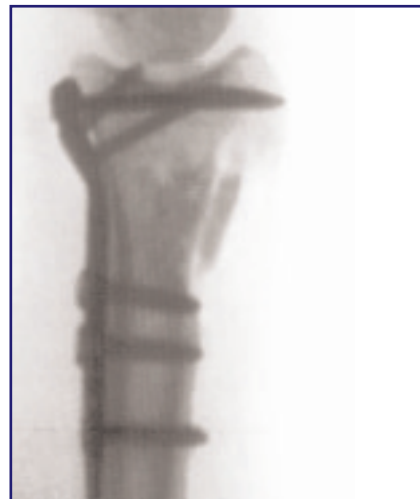

Fig. 64. Rx PA di trattamento con Placca Acumed: Acu-Loc

Placche Stryker di nuova generazione: VariAx™ Distal Radius (2,0 mm-2,7 mm)

Sono placche di ultimissima generazione, proposte nel 2006. La placca volare richiama il concetto della placca Hand Innovation per il sostegno e rispetto del contorno mediale volare del radio distale e della linea spartiacque (Fig. 65).

Esistono placche di lato destro e lato sinistro. Il set comprende, oltre alla placche volari, anche placche dorsali e placche dedicate per la colonna radiale ed ulnare. Esiste, infine, una placca universale volare per il trattamento dei vizi di consolidazione (Fig. 66).

Le viti sono di tipo bloccato o a compressione; tipo *peg* (*locking peg*), *thread* o *partial thread*; le dimensioni variano da 2,0 mm a 2,7 mm, a seconda del tipo e della sede di impianto (stelo o del corpo) (Fig. 67).

Le viti hanno la possibilità di variare la loro direzione di inserimento fino a 15° (Fig. 68).




Fig. 65. Placche Stryker di nuova generazione: VariAx™ Distal Radius

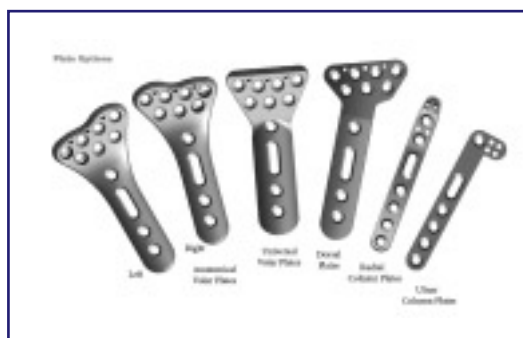

Fig. 66. Vari modelli di placche VariAx™ Distal Radius



Fig. 67. Diversi tipi di viti

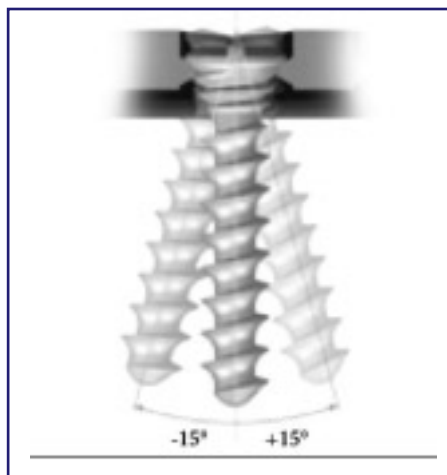


Fig. 68. Variazione di angolazione delle viti

Placche Medartis: Aptus (2,5 mm)

Questa placca proposta nel 2005-2006, come caratteristiche ha quella di avere un basso profilo (1,6 mm) e di utilizzare una dimensione unica di viti (2,5 mm) (Fig. 69).

Il sistema propone placche volari per fratture e per osteotomie correttive di vizi di consolidazione di radio distale (Figg. 70-73) e placche dorsali a forma particolare assolutamente o scarsamente ingombranti il decorso dei tendini estensori (Fig. 74).

La tipica placca volare per il trattamento delle fratture ha una conformazione del tutto particolare che richiama la forma del piede *foot type* (Fig. 70). Segue i concetti di sostegno del margine distale mediale del radio



Fig. 69. Placca Medartis: Aptus (2,5 mm)

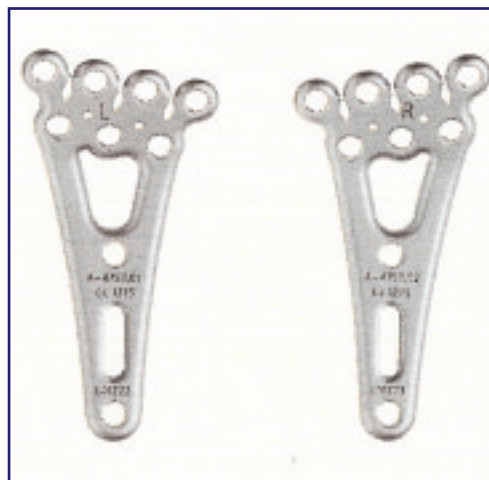

Fig. 70. Placca volare *foot type*

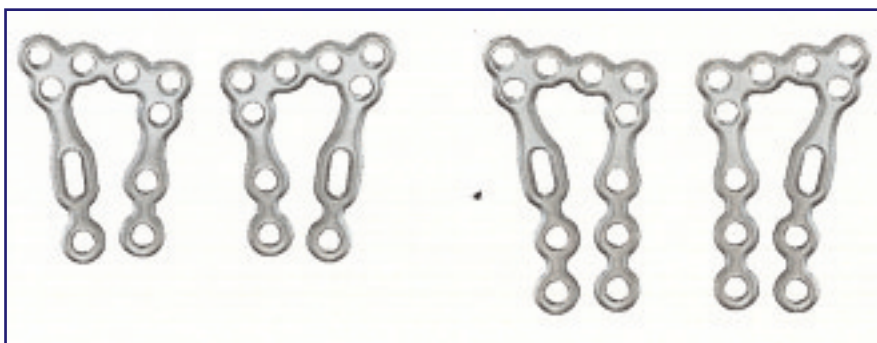


Fig. 71. Placca volare a



Fig. 72. Placche volari

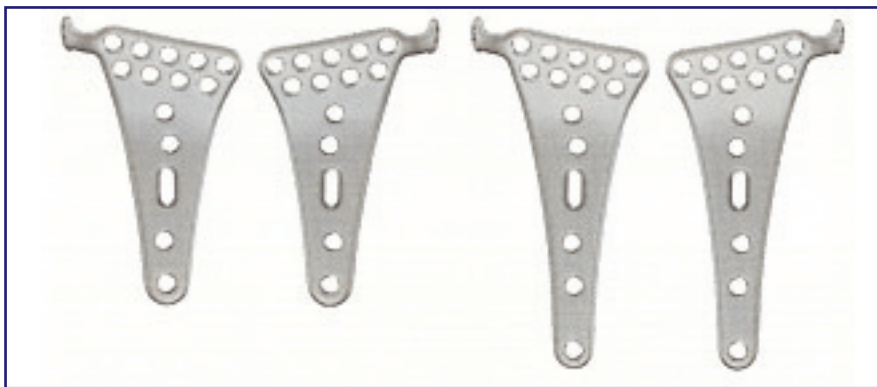


Fig. 73. Placche volari

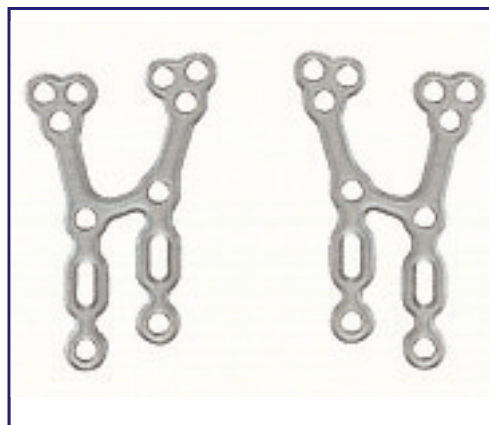


Fig. 74. Placche dorsali

e di contorno del profilo del line spartiacque (Fig. 75). Permette l'inserimento di viti distali sotto-corticali para-articolari e per lo stelo. La sede metafisaria è libera da viti di sintesi e permette l'inserimento di innesti ossei omologhi o sintetici (Fig. 76).

Esiste un'ulteriore placca volare a π (pi greco) (Fig. 71) che viene utilizzata con accessi mininvasivi.

Le placche dorsali hanno forma ad H con branche divergenti (Fig. 74). Esistono anche piccole placche di varie forme per le colonne del radio distale da applicare sempre in sede dorsale (Fig. 77).

Il sistema di fissazione delle viti alla placca è particolare e permette un'angolazione di 15° (Fig. 78).

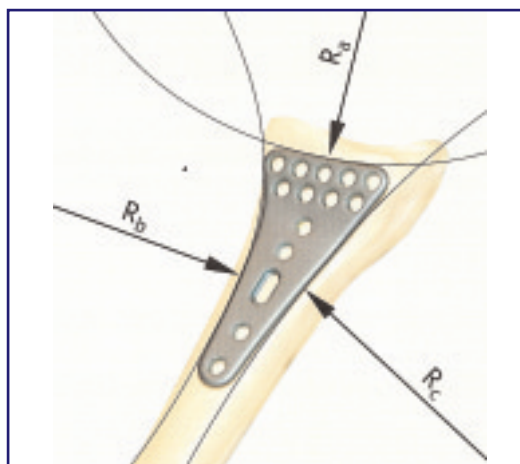


Fig. 75. Posizionamento sull'osso della Placca volare *foot type*

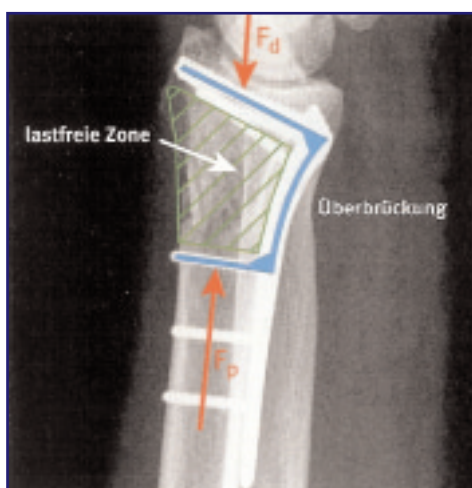

Fig. 76. Sede metafisaria libera




Fig. 77. Piccole placche per le colonne del radio distale



Fig. 78. Sistema di fissazione delle viti

Tecniche operatorie

Principi generali per le vie di accesso chirurgico

Lo scopo è utilizzare incisioni lineari a bassa problematica ischemica per i margini della stessa con approccio diretto ed unico sulla frattura, con minima devascularizzazione dei frammenti e minima formazione di tessuto cicatriziale. Questa scelta tecnica deve favorire la riduzione della frattura, la sua guarigione e stabilità e di conseguenza una precoce ripresa della motilità del polso.

Tradizionalmente, l'approccio più usato è quello dorsale per le fratture a spostamento dorsale e approccio volare per le fratture a spostamento volare. L'applicazione della placca laddove la frattura è più comminuta e in stretto contatto con la corticale determina sicuramente una stabilità maggiore, ma l'uso di placche dorsali ha comportato spesso problematiche cliniche legate a complicanze tendinee. Ciò ha portato allo sviluppo di placche a basso profilo, placche dedicate per i piccoli frammenti ed, infine, all'uso di vie di accesso palmari per tutte le fratture.

Via dorsale (principi, vantaggi e svantaggi)

L'applicazione di una placca per via dorsale ha sempre comportato problemi di aderenze, irritazione, attrito e, talvolta, rottura dei tendini estensori. Altre complicanze sono l'irritazione cutanea e la rigidità del polso.

A favore di questa via è da ricordare comunque che gli innesti corticospongiosi vengono meglio applicati per via dorsale sotto visione diretta; inoltre, le scomposizioni dorsali secondarie sono meno frequenti nell'applicazione di una placca dorsale.

Tuttavia, la sagoma della placca dorsale, il suo profilo talvolta tagliente, la prominente testa delle viti rimane un'indiscussa serie di fattori che portano a sofferenza i tendini estensori fino alla loro rottura. La trasposizione tendinea dell'estensore lungo del pollice al di fuori del 3° canale dei tendini estensori all'atto della ricostruzione del retinacolo è una metodica che tende a prevenire una di queste complicanze.

Lo sviluppo di placche a basso profilo con margini arrotondati e l'alloggiamento per la testa delle viti rappresentano la risoluzione delle problematiche tendinee. Nonostante questo, la richiesta di una loro rimozione a distanza dopo guarigione scheletrica rimane pressoché costante.

Via volare (principi, vantaggi e svantaggi)

Dal punto di vista anatomico c'è meno spazio fra il margine osseo del radio ed i tendini estensori che dal lato opposto con i tendini flessori, come viene dimostrato dalle Figure 79 e 80, tratte dal lavoro di Orbay [10].

Importante è il confine di applicazione della placca volare: essa non deve superare la cosiddetta zona spartiacque (Fig. 81) per evitare in contatto con i tendini flessori, ma nello stesso tempo deve dare un giusto sostegno alla parte volare più distale del radio fratturata, soprattutto quella mediale.

Nelson, Orbay e Bindra [18] hanno dimostrato che esiste una zona di passaggio fra la linea del pronatore quadrato e la linea spartiacque caratterizzata dalla presenza di tessuto fibroso che non è congiunto con i legamenti volari del radio (Fig. 82). Infatti, hanno dimostrato che la flessione e la estensione del polso non modificano questo tessuto, contrariamente ai legamenti volari.

Questo tessuto definito, zona fibrosa di transizione (punto 1 Figura 81), può essere scolpito a lembo insieme con il pronatore quadrato (punto 2 Figura 82) per esporre la parte più distale del radio senza destabilizzare il polso e, al termine dell'intervento, può essere utilizzato per coprire comple-

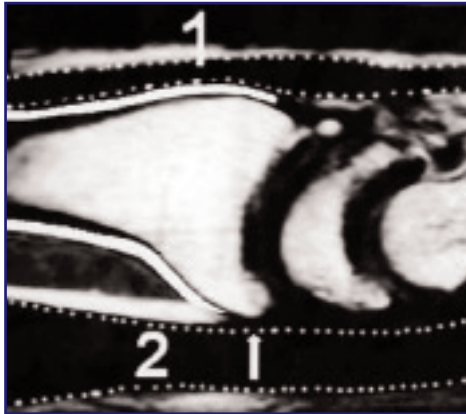


Fig. 79. Via di accesso volare. Da [10]

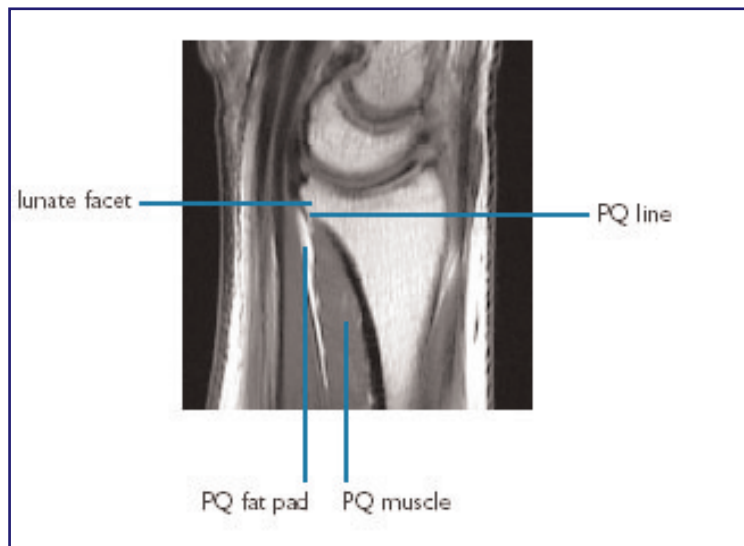


Fig. 80. Via di accesso volare. Da [10]

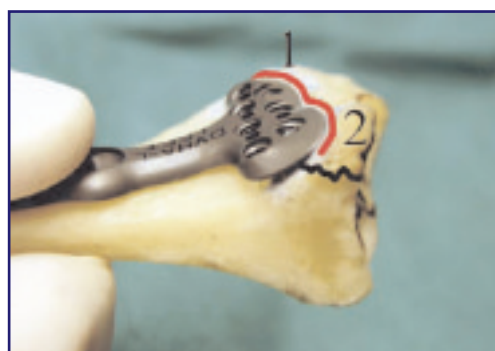

Fig. 81. La placca volare non deve superare la zona spartiacque

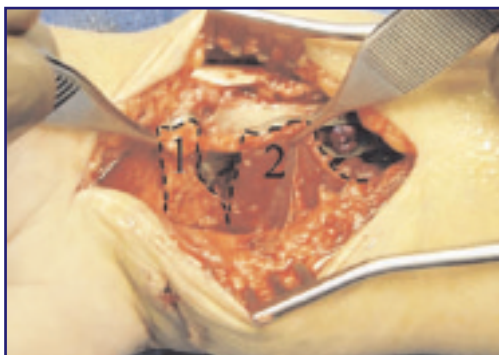

Fig. 82. Tessuto fibroso della zona di passaggio tra la linea del pronatore quadrato e la linea spartiacque

tamente la placca evitando contatti fra la placca stessa ed i tendini flessori.

La riduzione dei frammenti di radio fratturati e sottoposti a scomposizione rotatoria è più facile per via volare che per via dorsale, a causa della conformazione pressoché piatta della faccia volare della metafisi del radio in contrapposizione alla forma arrotondata di quella dorsale.

In opposizione a questi vantaggi, la dissezione del PQ provoca devascularizzazione dei frammenti volari del radio distale. Talvolta la dissezione si estende più prossimalmente e necessita l'elevazione del corpo muscolare del flessore lungo del pollice per un perfetto alloggiamento dello stelo della placca e questo può provocare un'irritazione muscolare, che per fortuna è transitoria.

Sebbene l'approccio volare esteso preservi la sede ulnare di vascolarizzazione del radio, l'estensione radiale della dissezione compromette questa sede di vascolarizzazione. Infine, gli innesti cortico-spongiosi sono più difficili da applicare in forma corretta da questa sede anche quando è utilizzata la via volare estesa. Comunque, con l'introduzione di sostituti dell'osso il problema è stato in parte superato.

Descrizione delle tecniche

Accesso Volare

È la via preferita dagli autori. Si possono utilizzare due tipi di accessi. Un accesso semplice ed uno allargato in rapporto alle necessità.

L'accesso chirurgico semplice (Fig. 83) prevede un'incisione cutanea sul profilo del flessore radiale del carpo (FRC). Spostato il FRC si incide il piano fasciale profondo e si accede al piano muscolare del muscolo pronatore quadrato, che viene inciso sul suo bordo radiale e distale e si sposta a

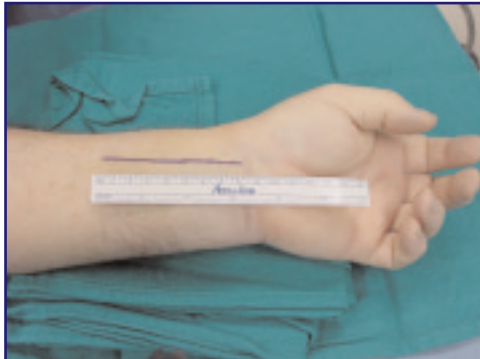


Fig. 83. Accesso chirurgico semplice

libro dal radio stesso esponendo la frattura. La frattura viene quindi manipolata e ridotta.

Se la frattura non è articolare, la riduzione è semplice e dopo il posizionamento della placca e della prima vite nello stelo della stessa si esegue un controllo fluoroscopico per verificare la giusta posizione della placca rispetto al profilo distale del radio volare. La placca non dovrebbe superare comunque la linea spartiacque riportata da Orbay [10] e ripresa ancora meglio da Nelson [18] (Figg. 84, 85).

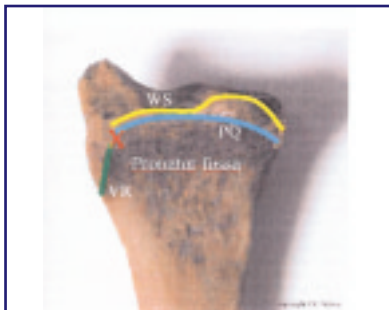


Fig. 84. La placca non deve superare la linea spartiacque

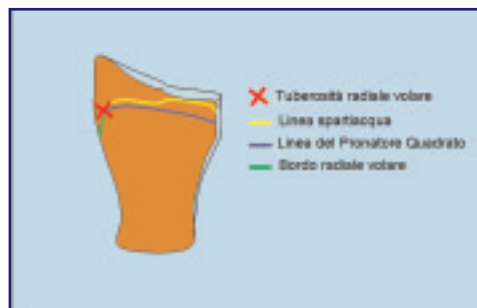

Fig. 85. La placca non deve superare la linea spartiacque. Schematizzazione

Si continua, poi, con l'inserimento delle viti distali. Si applica un filo guida in uno dei fori distali della placca per verificare la posizione dell'eventuale vite rispetto al piano articolare. Come già detto, esiste una differenza fra le placche nel rapporto filo-vite. La placca DVR mantiene un allineamento fra il filo e la vite, mentre nelle altre questo manca, per cui si può incorrere nell'errore di applicare la vite in posizione diversa rispetto al filo precedentemente messo e talvolta la vite entra in articolazione. Per esser sicuri che questo non accada, è bene rifare un controllo fluoroscopico intraoperatorio in laterale ed anteroposteriore e poi si prosegue ad inserire le viti fino al completamento e si esegue un controllo fluoroscopico finale.

Se la frattura è articolare si pone particolare attenzione alla riduzione dei frammenti che vengono sollevati e posizionati in sede corretta per ricostruire la superficie articolare. I frammenti possono esser temporaneamente fissati, se necessario, con fili di K. Il frammento mediale (*die punch*) è il più importante. Quello volare è direttamente sotto controllo per cui non si trova difficoltà a ridurlo.

Per raggiungere il frammento mediale dorsale si deve far ricorso alla via di accesso allargata (Fig. 86).

Questo frammento, non essendo sotto controllo visivo diretto, viene raggiunto ruotando ulnarmente la diafisi del radio. Prima di poterlo fare però, bisogna sezionare il tendine del muscolo brachioradiale alla sua inserzione sulla stiloide del radio. Orbay [10] propone di sezionarlo a zeta per poter essere risuturato non in tensione (Figg. 87, 88). In questo modo si può ruotare la diafisi del radio e raggiungere il dorso del radio distale. Possono esser ridotte così fratture articolari mediali dorsali (*die-punch* dorsali) ed anche infossamenti centrali: i frammenti vengono sollevati e posizionati. Talvolta è utile preparare innesti ossei biologici o sintetici di sostegno da inserire in sede sottoarticolare.

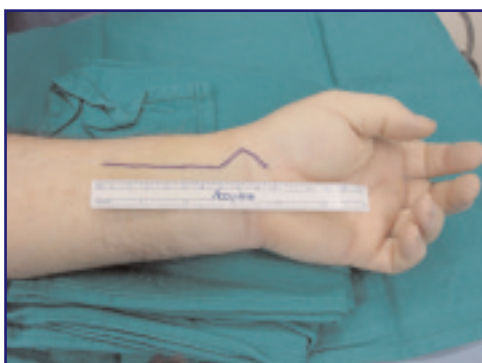

Fig. 86. Via di accesso allargata

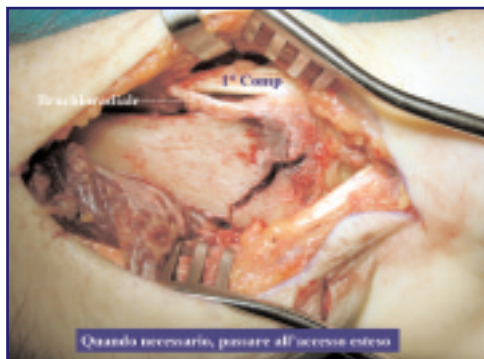

Fig. 87. Passaggio alla via di accesso allargata

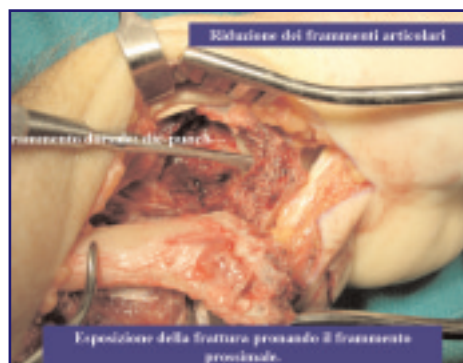

Fig. 88. Pronazione del frammento prossimale

I frammenti radiali vengono ricomposti in successione e fissati temporaneamente con un filo di K, come i precedenti. Una volta ridotta la frattura, si esegue un controllo fluoroscopico e si procede alla scelta del tipo di placca volare più idonea che si applica tenendo conto delle prerogative di ciascuna di esse.

Per le fratture di Barton volari semplici sarà sufficiente una placca di sostegno (Figg. 89, 90), ma se si è in possesso di una delle placche sopra esposte, il frammento può esser fissato in maniera più corretta e stabile, favorendo una riabilitazione precoce. Di seguito vengono proposte le radiografie di un caso clinico in cui è stata applicata una placca di sostegno, ma la parte mediale è risultata non ridotta o si è scomposta successivamente (Fig. 91, 92)

La funzione di sostegno, riduzione e sintesi sarà molto importante per i frammenti mediali, mentre la fissazione della stiloide radiale, delle fratture marginali volari e dei frammenti posteriori merita una descrizione. La placca che offre maggiori garanzie di tenuta sul lato mediale appare esser

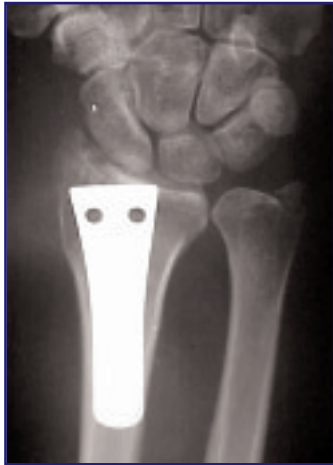

Fig. 89. Placca di sostegno.
Proiezione PA

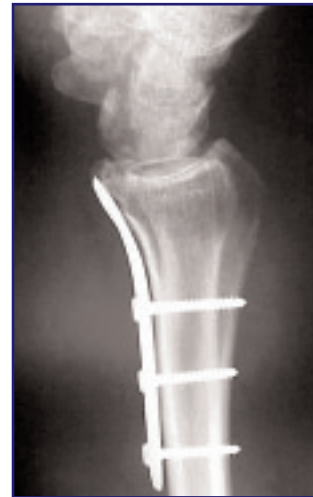

Fig. 90. Placca di sostegno.
Proiezione LL

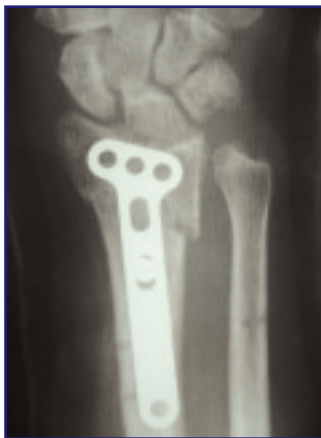

Fig. 91. Proiezione PA di tratta-
mento con placca di sostegno sen-
za riduzione della parte mediale

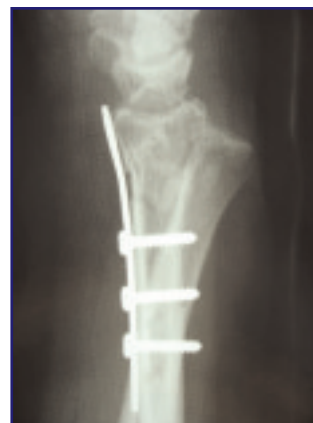

Fig. 92. Proiezione LL di tratta-
mento con placca di sostegno sen-
za riduzione della parte mediale

la placca DVR-A, poiché la sua forma è stata studiata per questa funzione, ovviamente non dimenticando la porzione radiale (da ricordare le ultime placche: VPS e Acu-Loc).

La stiloide del radio può esser fissata alla placca in maniera differente a seconda del tipo di placca che si usa. Le placche Locking Distal Radius-2.4 (Mathys) e le placche Matrix (Synthes), specifiche per polso destro e sinistro, devono esser modellate quando applicate sul profilo volare della stiloide del radio, poiché possono provocare disturbi nello scorrimento del flessore lungo del pollice (FLP) fino ad una sua rottura (Figg. 93-95) [20].



Fig. 93.

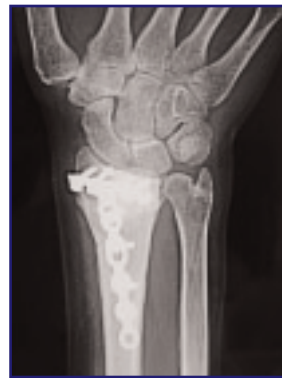

Fig. 94.

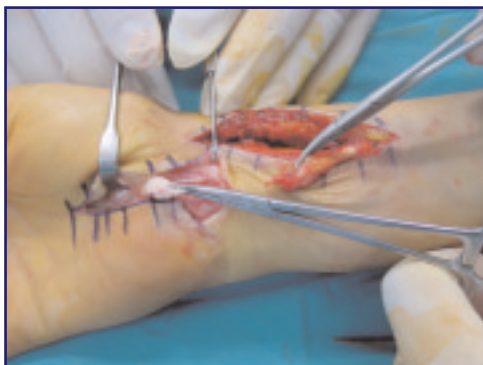

Fig. 95.

Inoltre, la presenza del tubercolo volare radiale, talvolta esuberante, può dimostrarsi un ostacolo per una perfetta applicazione della placca in tale sede. La placca DVR-A non trova ostacoli da parte di questo tubercolo, poiché disegnata in rapporto ad esso, e non provoca disturbo al FLP, perché non raggiunge la sede radiale. Le altre placche, invece, come già detto, devono esser modellate per adattarsi al profilo scheletrico radiale volare. La stiloide può essere temporaneamente fissata con un filo di K o, in casi particolari, con una vite cannulata attraverso il filo precedentemente inserito (Figg. 96, 97).

Le fratture marginali volari, invece, possono esser meglio fissate da placche volari tipo Locking DR -2.4 mm (Mathys), poiché solo queste raggiungono la parte distale sul radio e le loro viti, inclinate prossimalmente di 5°, mantengono fissato il frammento marginale volare. Esse sono però al di là del margine spartiacque, per cui possono entrare in conflitto con i tendini flessori e devono essere eventualmente rimosse a consolidazione ossea avvenuta.

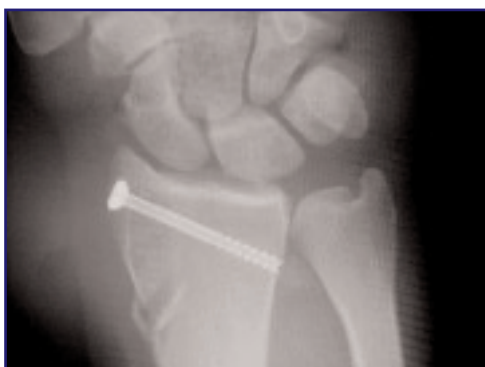

Fig. 96. Fissazione temporanea della stiloide con vite. Proiezione PA

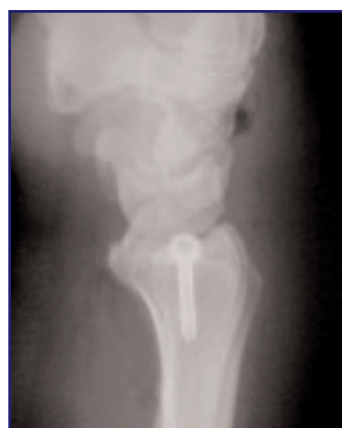

Fig. 97. Fissazione temporanea della stiloide con vite. Proiezione LL

Proprio nelle fratture a scivolamento volare e nei ritardi di consolidazione può rivelarsi utile un sistema di trazione orizzontale che faciliti le faticose e spesso lunghe manovre di riduzione, rendendo eseguibili interventi anche complessi ad un operatore solo. Tale sistema consente, inoltre, i controlli fluoroscopici nei 2 piani ortogonali, senza spostare il polso dal tavolo operatorio e quindi senza rischiare una perdita di riduzione e soprattutto senza esporre il chirurgo ed il personale di sala al fascio radiogeno. Il sistema modulare di trazione per la chirurgia artroscopica e tradizionale di polso ideato da Borelli (Hit Medica) si è rivelato idoneo in tal senso.

Il frammento mediale posteriore, presente ad esempio nelle fratture a 3 frammenti, può esser raggiunto, come già detto, solo utilizzando la via allargata, ruotando così la diafisi del radio e fissando il frammento, ponendo attenzione ad utilizzare viti da corticale oppure da spongiosa, come quelle a disposizione solo negli impianti DVR-A e non viti bloccate alla placca [10]. In questi casi non devono esser usati i perni, anche se fissati alla placca.

Al termine si ruota il muscolo pronatore quadrato a copertura della placca e lo si sutura al radio.

Si sutura la guaina del FRC e la cute. Si applica sempre un drenaggio libero o in aspirazione che viene rimosso il giorno successivo durante la prima medicazione.

Il polso viene immobilizzato con una valva gessata volare sostituita in 5-7 giornata da uno *splint* di polso sempre volare. La riabilitazione inizia immediatamente e prosegue per 4 settimane tenendo conto di prevenire e trattare l'edema, mobilizzare il polso e le dita sia attivamente che passivamente.

Accesso dorsale

L'accesso dorsale è ormai utilizzato come via accessoria. L'indicazione è per fratture articolari complesse tipo C3 in cui non si riesce a ridurre i frammenti con un unico accesso palmare o in casi di frattura-lussazione dorsale o fratture articolari parziali B2 tipo Barton.

La tecnica classica prevede un'incisione cutanea longitudinale lineare o curvilinea, parallela all'asse mediano del polso a livello del tubercolo di Lister della lunghezza di 10 cm. Il retinacolo degli estensori viene inciso a livello del 3° compartimento, si sposta radialmente il tendine ELP e si procede a livello sottoperiostale in senso ulnare sollevando il pavimento del 4° compartimento degli estensori e, in senso radiale, sollevando quello del 2°

compartimento. Quando si usa la via dorsale è imperativo eseguire la resezione del ramo terminale del nervo interosseo dorsale per prevenire fenomeni di dolore postoperatorio [21]. Si esegue poi la riduzione e la fissazione temporanea della frattura con fili K. La stabilizzazione definitiva avviene con placca metallica a T o con una placca sagomata delle ditte sopra descritte, dopo aver asportato il tubercolo di Lister per posizionare la placca.

Anche in questi casi può rivelarsi utile il sistema di trazione verticale di Borelli che consente di lavorare sul polso in posizione di pronosupinazione neutra, favorendo quindi la riduzione tramite ligamentotassi. Il sistema consente anche di eseguire i controlli fluoroscopici nei 2 piani ortogonali (AP e LL) senza spostamenti del polso e senza sovrapposizione di immagini grazie all'eccentricità della barra verticale, oltre ad evitare l'esposizione al fascio radiogeno al chirurgo ed al personale di sala.

Il sistema consente infine, sia posizionato in verticale che in orizzontale, di eseguire eventuali controlli o manovre artroscopiche qualora si rendessero necessarie.

Una variante tecnica prevede l'utilizzazione di 2 placche a basso profilo tipo Locking Distal Radius -2.4 (Mathys). In questa evenienza le placche dorsali vengono applicate a livello del pavimento del 1°-2° e 4° compartimento, secondo la tecnica descritta da Rikli e Ragazzoni [15], utilizzando una sola incisione o una duplice incisione cutanea (radiale e mediale) in rapporto all'esperienza o alle difficoltà incontrate. Le placche a basso profilo permettono anche la sutura diretta del retinacolo degli estensori senza asportare il tubercolo di Lister. Quando la qualità ossea è scarsa ed in assenza di un supporto articolare, viene eseguito un innesto osseo.

Dopo la sutura del retinacolo si rimuove il laccio emostatico, si esegue l'emostasi e, dopo l'introduzione di un drenaggio libero, in aspirazione o a caduta, si effettua la sutura cutanea. Al termine si applica una doccia gessata palmare e, in caso di stabilità sufficiente, si inizia la fisioterapia del polso dal 10-14° giorno post-operatorio. La riabilitazione delle dita inizia immediatamente.

Può esser utilizzato un miniaccesso dorsale come descritto da Orbay [17] per l'uso del suo mezzo di sintesi, tipo "chiodo-placca bloccato DNP". La frattura tipica è quella definita frattura di Colles, ma la porzione di epifisi distale intatta deve avere almeno 2 cm di margine per permettere l'applicazione di questo tipo di chiodo-placca. Il miniaccesso prevede una piccola incisione cutanea sul profilo del tubercolo di Lister, la sua asportazione e l'introduzione attraverso questo passaggio del chiodo come mezzo di sintesi. Secondo Orbay, il tutto può esser eseguito anche in anestesia locale. La riduzione della frattura epifisaria viene eseguita prima e viene man-

tenuta mediante l'applicazione di viti bloccate alla placca in senso divergente (una per la stiloide del radio, una centrale, l'ultima più ulnare per la porzione epifisaria mediale). La fissazione del chiodo alla corticale scheletrica dorsale avviene tramite viti monocorticali sfruttando puntatori micrometrici applicati all'esterno della cute ed aiutati dal controllo fluoroscopico. In questi casi la riabilitazione inizia più precocemente ottenendo un risultato funzionale ovviamente migliore.

Accesso combinato: palmare e dorsale

La possibilità di utilizzare una doppia via chirurgica, sia dorsale che volare, nel trattamento delle fratture del radio distale rappresenta l'evoluzione tecnica più recente [22]. Essa si è sviluppata in accordo con i concetti teorici più avanzati che suggeriscono riduzione anatomica e sintesi stabile quali obiettivi nel trattamento delle fratture del radio distale; questo anche in presenza di fratture articolari particolarmente complesse, sino ad oggi trattate con tecniche miste (fissazione esterna e fissazione interna combinate). Tali metodiche, infatti, non sempre favorivano la perfetta *restitutio ad integrum* e la mobilizzazione precoce.

Le fratture da alta energia, con comminuzione e dislocazione palmare e dorsale, sono le tipiche fratture che possono fruire di un accesso palmare e dorsale per la loro riduzione e la stabilizzazione dei frammenti in modo più adeguato.

I due accessi combinati possono essere utilizzati con varie modalità: in un caso una delle due esposizioni viene utilizzata soltanto come una tappa della riduzione della frattura, mentre l'osteosintesi è eseguita solo attraverso una delle due vie di accesso chirurgiche e quella volare è preferibile; nell'altro caso la riduzione e la sintesi vengono eseguite sia dorsalmente che volarmente e la frattura praticamente viene chiusa a *sandwich* tra due placche. La seconda soluzione illustrata è molto più aggressiva e può essere eseguita solo utilizzando mezzi di sintesi a basso profilo, in modo da ridurre al minimo lo spazio occupato dalle placche. Il trattamento è indicato in fratture articolari complesse (C2, C3 secondo la classificazione AO), ma deve essere riservata a pazienti che presentino buona densità ossea.

È fondamentale cominciare con la ricostruzione del pilastro mediale del radio per permettere un'adeguata prono-supinazione, seguita dal blocco radiale. Si può iniziare ad applicare la placca volare seguita da quella dorsale o viceversa in rapporto alle necessità, capacità, decisione. Se la scomposizione-comminuzione maggiore è quella dorsale si procede per primo alla riduzione di questa sede e, quindi, all'applicazione di una placca dor-

sale seguita poi dalla via volare. Il consiglio comunque è quello di partire con la via volare seguita dalla dorsale, che può servire solo come momento di riduzione, per passare poi alla fissazione con la sola placca volare o all'applicazione anche di una placca dorsale.

Le placche utilizzate sono un'associazione di placche a basso profilo Locking DR-2.4 mm (Mathys) o le placche Matrix (Synthes) sempre con viti bloccate.

Lesioni associate: Lesioni dei legamenti del carpo

Alle fratture di radio distale sono frequentemente associate lesioni dei legamenti interossei carpali (scafo-lunato e luno-piramidale) e della fibrocartilagine triangolare. Studi artroscopici [23-30] hanno riscontrato un'incidenza di lesioni del legamento scafo-lunato fra il 14% ed il 75% e del luno-piramidale di circa fra il 15% ed il 61% e sicuramente più alte di quella che è la reale rilevanza clinica (Tab. 4).

Tali lesioni si verificano anche in fratture extra-articolari di radio distale, ma sono rare. Si verificano, invece, soprattutto nelle fratture-lussazioni radio-carpiche, nelle fratture articolari in cui la rima di frattura divide la faccetta articolare del radio per lo scafoide da quella per il semilunare e nelle fratture da impatto, in cui il semilunare determina l'infossamento della parte mediale del radio e ad una potenziale rottura del legamento scafo-lunato. Nelle fratture con grave accorciamento del radio e rottura

Tabella 4. Incidenza delle lesioni riscontrate in diversi studi artroscopici

Authors	cases #	TFCC	SL	LT	Chdr	Ass Les
Hanker, 93	65	55%	75%		30%	
Adolfsson, 94	144		14%	61%		
Geissler, 96	60	49%	32%	15%		
Lindau, 97	50	78%	54%	16%	32%	
Mathoulin, 01	26	27%	38%	15%		
Osterman, 06	56	56%	32%	15%		22%
Badia, 06	27	63%	30%	3%		19%
Luchetti Atzei, 06	22	45%	28%	5%	30%	20%

completa della fibrocartilagine triangolare, la testa dell'ulna può impattare contro il piramidale, mentre il semilunare e lo scafoide si spostano prossimalmente creando le condizioni per una possibile rottura del legamento luno-piramidale.

Le lesioni legamentose dissociative vanno trattate con tecniche di sutura transossea dopo aver ridotto e sintetizzato la frattura del radio o con un'osteodesi percutanea con fili di K con controllo fluoroscopico o artroscopico. La lesione legamentosa, quindi, deve esser sospettata, ma verificata attentamente dopo la sintesi stabile del radio. Se viene utilizzato il fissatore esterno, si raccomanda il suo uso in semplice neutralizzazione per evitare un eccesso di distrazione sulle ossa del carpo e quindi un difetto di guarigione delle lesioni legamentose associate.

Riduzione delle fratture di polso con assistenza artroscopica

L'applicazione delle tecniche artroscopiche all'articolazione del polso ha consentito l'acquisizione di una maggiore accuratezza diagnostica e di intervento riparativo delle problematiche postraumatiche di questa articolazione [28].

Nel caso delle fratture di polso, si stima che l'artroscopia possa essere di valido aiuto in circa 1/6 di queste.

Il ricorso all'artroscopia è da considerarsi di ausilio alle procedure di riduzione della frattura dell'epifisi radiale, per la possibilità di consentire la valutazione visiva diretta dell'idoneo riposizionamento dei frammenti della superficie articolare, con un limitato trauma dei tessuti molli periartricolari.

L'esplorazione artroscopica del polso consente, non solo una visione completa della superficie articolare con minimo trauma chirurgico, ma anche la possibilità di asportazione di *flap* condrali e corpi mobili ed, inoltre, il controllo delle lesioni associate dei legamenti intercarpici e radio-ulnari distali ed il loro trattamento.

Tuttavia, oltre alla necessità di una strumentazione dedicata, la procedura risulta tecnicamente non semplice per la limitatezza degli spazi intra-articolari e la necessità di una curva di apprendimento specifica per l'articolazione del polso.

Indicazioni

Le indicazioni al ricorso all'assistenza artroscopica per la riduzione delle fratture del radio distale sono rappresentate principalmente dalle fratture articolari scomposte di soggetti giovani adulti. In particolare, l'indicazione è tipica nelle condizioni in cui, dopo riduzione con tecnica classica, sia presente uno spostamento articolare con scalino di 2 mm o più.

Queste fratture generalmente sono conseguenza di traumi ad alta energia in soggetti non osteoporotici e presentano caratteristiche di discreta comminuzione dei frammenti articolari con tendenza all'accorciamento ed al collasso. In queste si associano frequentemente lesioni dei legamenti intercarpici, con instabilità carpale secondaria che, se non riconosciuta e trattata tempestivamente, condiziona negativamente il recupero funzionale successivo.

Analogamente, è assai frequente il riscontro artroscopico di lesioni condrali maggiori, che passerebbero altrimenti misconosciute e sono causa di uno scadente risultato del trattamento delle fratture, in termini di dolore e riduzione del movimento.

Il ricorso all'assistenza artroscopica è controindicato nelle fratture ad alta energia in cui si sia prodotta con elevata comminuzione articolare o un elevato stravaso di liquidi, tale da causare il rischio di insorgenza di una sindrome compartimentale ovvero in presenza di esposizione ossea e lesioni massive dei tessuti molli.

In ogni caso, non si dovrà sacrificare la stabilità della sintesi per l'esecuzione di una procedura artroscopica: i benefici che si potranno conseguire in termini di ridotta aggressività sui tessuti molli, non potranno mai contrastare il vantaggio di una mobilizzazione precoce, che è possibile solo in presenza di una sintesi stabile.

Tecnica Chirurgica

Il polso è posto in trazione mediante sistema specifico (torre) di trazione standard (verticale) oppure orizzontale. In merito alla torre di trazione, suggeriamo l'uso della trazione di Borelli per le sue proprietà (Fig. 98).

La torre di Whipple risulta stabile ma ingombrante, poiché posizionabile solo di fronte al polso e quindi le manovre di accesso volare al polso sono impedito ed il controllo fluoroscopico del polso mascherato dalla torre stessa. La torre di Borelli invece risulta più versatile, poiché si posiziona in




Fig. 98. Trazione di Borelli

sede laterale rispetto al polso, non ingombrante per l'attività e poi è possibile cambiare la sua posizione da verticale ad orizzontale (Figg. 99, 100).

La sua posizione eccentrica rispetto al polso permette il lavoro chirurgico come ad esempio l'applicazione di una placca volare di polso. Infine, la sua posizione in orizzontale sul tavolo operatorio concede una facile

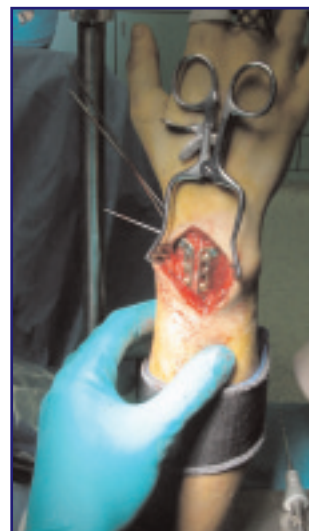

Fig. 99. Immagine intraoperatoria con torre di Borelli

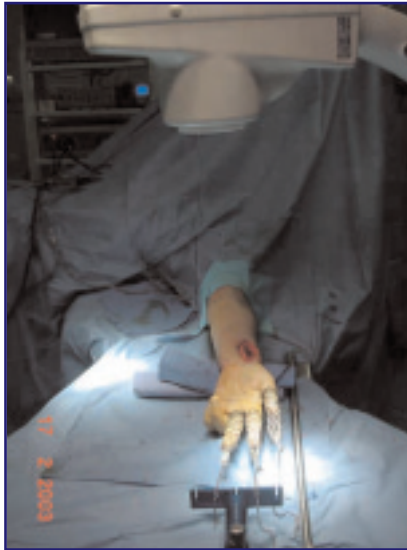

Fig. 100. Immagine intraoperatoria con torre di Borelli

riduzione delle fratture fresche e soprattutto è di estremo aiuto per quei polsi operati a distanza di settimane (Fig. 101, 102), dove è necessario esercitare una trazione per disimpattare i frammenti in corso di consolidazione.




Fig. 101. Posizione orizzontale della torre di Borelli

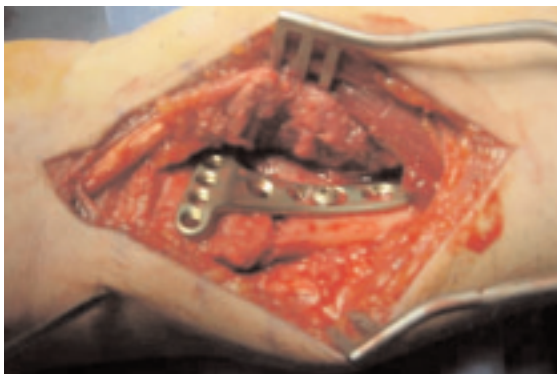

Fig. 102. Particolare intraoperatorio di polso operato dopo tempo dall'evento di frattura

È essenziale l'applicazione del *tourniquet* per impedire il sanguinamento che oscura la visione artroscopica.

Il momento chirurgico migliore per eseguire la riduzione artroscopica non è quello in urgenza, ma dopo 3-7 giorni ovvero appena le condizioni locali del polso migliorano. Se il trattamento viene fatto precocemente, si può incorrere in sanguinamento eccessivo che limita il lavoro intraarticolare mentre, se si procede tardivamente, si può avere difficoltà a ridurre i frammenti osteoarticolari perché in fase di consolidazione. Si deve considerare, comunque, che di solito si esegue un tentativo di riduzione della frattura in gesso e solo dopo il controllo radiografico si potrà decidere se intervenire o meno chirurgicamente. Se l'indicazione è quella artroscopica, in alcuni casi è bene eseguire uno studio con TAC semplice o con ricostruzione tridimensionale, al fine di comprendere la tipologia della frattura che si va a trattare.

La tecnica chirurgica prevede l'utilizzo del portale artroscopico (3-4) e portali di lavoro (4-5 o 6R). Possono comunque esser utilizzati tutti i portali artroscopici del polso (volari e dorsali) ed è importante ricordare di cambiarli al bisogno, per avere la possibilità di controllare al meglio i frammenti delle fratture articolari.

L'irrigazione del polso prevede l'utilizzo di liquido sempre sotto pressione mediante una pompa da artroscopia e dovrebbe avvenire attraverso un portale differente da quello artroscopico che deve poter essere usato in modo continuativo.

Prima dell'introduzione dell'ottica, l'articolazione è distesa mediante l'introduzione liquido dal portale 6-R, poi attraverso la camicia dell'ottica stessa sarà consentito un deflusso idoneo al lavaggio articolare dell'ematoma e della fibrina che spesso oscurano oscura la visione.

Appena si è entrati in articolazione, si può apprezzare che la visione è ancora offuscata dalla presenza dell'ematoma o dai residui di sangue (fibrina). Questi devono essere rimossi completamente attraverso un lavaggio sotto pressione e mediante motorizzato (*shaver*).

I punti di reperi ossei classici per la ricerca dei portali artroscopici, in queste condizioni vengono a mancare poiché il polso è fratturato e gonfio e così si procede direttamente all'introduzione di aghi in articolazione radiocarpica ed ulnocarpica seguendo il profilo radiale del 3° dito per il portale 3-4 ed assiale del 4° dito per il portale 4-5.

Si procede quindi al bilancio della lesione e si inizia a sollevare i frammenti articolari con appositi

strumenti sia attraverso i portali che al di sotto di questi, direttamente sui frammenti stessi.

È utile usare un bendaggio costrittivo dall'avambraccio al polso subito prossimale alla metafisi del radio, per ovviare al rigonfiamento di questo provocato dal liquido che si espande nel sottocute a causa delle lesioni capsulari associate alla frattura.

La strumentazione da usare è quella per le piccole articolazioni: artroscopio da 1,9 mm o 2,7 mm; strumenti motorizzati e soprattutto amplificatore di brillantezza o fluoroscopio per il controllo peroperatorio.

Le indicazioni al trattamento artroscopico sono le fratture articolari con presenza di scalino articolare di 2 mm o più, dopo manipolazione classica e fratture articolari od extra-articolari con sospetto di lesioni legamentose carpalie od instabilità della RUD (.....) **CE1**.

Le controindicazioni al tipo di intervento sono la sindrome compartimentale e le fratture esposte con lesioni massive dei tessuti molli.

Tipi di frattura

Frattura della stiloide radiale

È una frattura semplice da trattare e si riesce quasi sempre a ridurla anatomicamente. Nelle fratture complesse rimane un punto di reperi importante per gli altri frammenti.

Usare 2 o 3 fili di K come *joysticks* e manipolare i frammenti. I fili di K devono essere applicati per via percutanea e sotto controllo fluoroscopico ed artroscopico si riduce la frattura. Appena ridotta la stiloide si esegue la sintesi con filo di K da 1,5 mm e si applica una vite cannulata dalla stiloide. Durante l'applicazione dei fili di K è bene prestare attenzione a non danneggiare i rami sensitivi del n. radiale e l'arteria radiale o il suo ramo dorsale.

Frattura a 3 frammenti

È importante stabilire la posizione dei frammenti mediante una TAC pre-chirurgica. All'atto chirurgico in trazione verticale si procede, prima di tutto, alla riduzione dei frammenti più mediali mediante i fili di K usati come *joysticks* e poi della stiloide radiale. Un importante passaggio è quello di mettere alcuni aghi in sede articolare sopra i frammenti da elevare. Questo aiuta nella localizzazione dei frammenti da trattare e nella valutazione della loro localizzazione spaziale. Si scende di 1 o 2 cm al di sotto degli aghi applicati in sede articolare e si inseriscono dei fili di K nei frammenti per elevarli. I difetti sagittali devono esser chiusi mediante l'introduzione di osso (o Norian SRS che però non deve entrare in sede articolare). Mediante l'introduzione di un trocar dal portale 4-5 si può cercare di disimpattare ed elevare i frammenti che si sono incastrati nella fossa del semilunare. Applicare poi fili di K in sede sotto corticale per mantenere la riduzione e sperando di prendere il frammento dorsale *die punch*.

Frattura a 4 frammenti

È il tipo di frattura più difficile da trattare. Si procede prima alla riduzione dei frammenti mediali volari mediante accesso chirurgico limitato fra il fascio vascolo-nervoso ulnare ed i tendini flessori, si riduce poi il frammento mediale volare ed infine la stiloide radiale. Il tutto come prima mediante fili di K usati come *joysticks* ed anche come veri e propri mezzi di sintesi. Sono le fratture con più alto grado di complicanze secondarie, come ad esempio la rigidità, nonostante la precoce riabilitazione del polso. Tale complicanza può esser trattata secondariamente mediante artroliasi artroscopica.

Frattura di Barton volare e dorsale

Di norma si preferisce applicare la trazione in senso orizzontale lungo il piano d'appoggio del tavolo operatorio e si procede all'applicazione di una placca volare. Durante il tempo di riduzione si possono controllare i frammenti articolari trasferendo la posizione del polso da orizzontale a verticale. Alcuni autori preferiscono applicare le placche volari in posizione verticale. I fili di K non sono sufficienti per mantenere ridotta nel tempo la frattura. Sono invece utili per una fissazione momentanea, prima di procedere all'applicazione della placca. Se si ha difficoltà è meglio non sacrificare una stabilità per una procedura artroscopica.

Frattura della stiloide ulnare

Innanzitutto, il trattamento chirurgico viene stabilito da una valutazione clinico-strumentale: livello di frattura della stiloide e stabilità della RUD alle manovre semeiologiche. Una frattura della base della stiloide dell'ulna può avere indicazioni chirurgiche per la possibile instabilità che determina, ma che deve esser comprovata clinicamente. Una frattura della parte più distale non è detto che non provochi una instabilità, poiché possono coesistere lesioni scheletriche e legamentose (TFCC) associate.

Quindi la valutazione artroscopica è indicata e permette un trattamento più razionale. Si procede alla palpazione del TFCC per valutarne la consistenza e l'ancoraggio alla fovea ulnare. Se il TFCC è teso, vuol dire che la maggior parte delle fibre del TFCC sono ancora attaccate alla parte prossimale dell'ulna (fovea). Se è lasso, osservare bene che non vi sia una lesione periferica del TFCC, ripararla se presente, considerare invece la sintesi interna della stiloide ulnare se non presente rottura periferica del TFCC e riparare il TFCC con punto transosseo o ancoraggio con vite alla fovea ulnare, del tutto per via artroscopica o artroscopica assistita o mediante mini-incisione chirurgica dorsale o volare.

Lesioni associate: Lesioni dei legamenti

Il trauma a cui consegue la frattura del radio distale è solitamente prodotto da una forza di elevata energia che si scarica sul complesso dell'articolazione del polso sollecitandola in iperestensione. Dall'analisi della dinamica di produzione della frattura si osserva come alla frattura della superficie articolare del radio si associno lesioni dei legamenti interposti tra le ossa del carpo e tra il radio e l'ulna e come tali lesioni legamentose siano presenti anche nel caso di fratture extra-articolari del radio.

Studi artroscopici (Tab. 4) hanno riscontrato un'incidenza di lesioni del legamento scafo-lunato di circa il 30% e del luno-piramidale di circa il 15%, sicuramente più alte di quella che è la reale rilevanza clinica. Tali lesioni si verificano soprattutto nelle fratture-lussazioni radio-carpiche, nelle fratture articolari in cui la rima di frattura divide la faccetta articolare del radio per lo scafoide da quella per il semilunare e nelle fratture da impatto, in cui il semilunare determina l'infossamento della parte mediale del radio con una potenziale rottura del legamento scafo-lunato. Nelle fratture con grave accorciamento del radio e rottura completa della fibrocartilagine triangolare la testa dell'ulna può impattare il piramidale mentre semilunare e scafoide si spostano prossimamente creando le condizioni per una possibile rottura del legamento luno-piramidale.

La lesione dei legamenti intercarpici è classificata in quattro gradi secondo Geissler [25]: per ciascun grado è proposta una modalità di trattamento specifico (Tab. 5).

Le lesioni legamentose dissociative vanno trattate con tecniche di sutura transossea dopo aver ridotto e sintetizzato la frattura del radio o con un'osteodesi percutanea con fili di K con controllo fluoroscopico o artroscopico. Se è necessario il fissatore esterno si raccomanda il suo uso in semplice neutralizzazione, per evitare un eccesso di distrazione sulle ossa del carpo.

Valutazione artroscopica dell'articolazione mediocarpica

Questa articolazione dovrebbe esser sempre controllata. Una volta iniziata l'artroscopia per la riduzione ed il trattamento delle fratture di polso, si consiglia la verifica anche della mediocarpica per la valutazione completa della regione. In tale sede infatti si può eseguire un controllo migliore delle lesioni dei legamenti scafo-lunato e luno-piramidale.

Infine, esiste sempre la possibilità di ritrovare corpi mobili e condriti post-traumatiche (uncinato) che possono sfuggire alla diagnosi strumentale e che giustificano dolori di polso residui associati o meno a corrette riduzioni delle fratture.

Tabella. 5. Classificazione Artroscopica delle Lesioni dei Legamenti Interossei

Grado	Descrizione	Trattamento
I	Attenuazione/emorragia dei legamenti interossei. Non incongruenza dell'allineamento carpale valutato dall'articolazione medio-carpica.	Immobilizzazione
II	Attenuazione/emorragia dei legamenti interossei. Incongruenza/scalino valutato dall'articolazione medio-carpica. Può esser presente un piccolo gap fra le ossa carpali (minore dello spessore del palpatore).	Riduzione e fissazione con fili di K per via artroscopica
III	Incongruenza/scalino dell'allineamento carpale visto sia dalla radio-carpica che dalla medio-carpica. Il palpatore può passare attraverso il gap fra le ossa carpali.	Riduzione e fissazione con fili di K per via artroscopica
IV	Incongruenza/scalino dell'allineamento carpale visto sia dalla radio-carpica che dalla medio-carpica. Si nota una grossa instabilità. Un artroscopio del calibro di 2,7 mm può passare nel gap fra le ossa carpali.	Riduzione chirurgica e riparazione.

Fissazione esterna

Prenderla in considerazione se esiste comminuzione metafisaria e non si può raggiungere la stabilità con placca oppure se ci si trova in assenza di placca. Può esser applicata prima o dopo l'artroscopia.

Se prima, il fissatore esterno è usato per ridurre la frattura, poi si deve rifinire artroscopicamente la frattura. Se applicata dopo, il chirurgo non dovrà lavorare molto sui grossi frammenti. Inserire innesti ossei attraverso piccole incisioni fra 4° e 5° compartimento dorsale.

Risultati

I risultati di solito sono favorevoli: i pazienti operati con questa metodica hanno dimostrato un recupero migliore per le fratture trattate artroscopicamente rispetto a quelle trattate solo con tecnica chirurgica.

Berger ha presentato un lavoro al congresso IFSSH di Vancouver nel 1998 [26], sostenendo

di aver ottenuto risultati favorevoli dall'utilizzo di questa tecnica che, tuttavia, rimane difficile, di proprietà di pochi chirurghi della mano e solo di chi possiede già una buona esperienza artroscopica.

Nella presentazione di Berger, il bilancio retrospettivo deponiva per un recupero della motilità funzionale del polso (Flesso/Estensione) doppia rispetto ai pazienti trattati chirurgicamente.

La prognosi del trattamento delle fratture del radio distale con assistenza artroscopica della riduzione dipendono dagli stessi parametri considerati per il trattamento "a cielo aperto". Quando tali parametri sono rispettati, i casi trattati con assistenza artroscopica presentano migliori risultati per la ridotta lesione dei tessuti molli periarticolari e la maggiore accuratezza della riduzione.

I fattori che possono inficiare il risultato sono il mancato controllo dell'accorciamento del radio e della sua angolazione dorsale. Un ulteriore fattore importante è la riduzione articolare della radio-ulnare distale e le lesioni legamentose associate e dei tessuti molli circostanti.

Risultato dello studio pluricentrico SICM

Il primo passo è decidere quale tipologia di frattura di radio distale deve esser trattata con sintesi mediante l'uso della placca, ovvero quale tipo di

classificazione deve esser presa in considerazione per far sì che il chirurgo possa utilizzare la modalità più adatta al trattamento della frattura del radio distale. Esistono diverse classificazioni delle fratture del radio distale.

La nostra indagine condotta dal “Gruppo di Studio delle Patologie del Polso” della SICM, presieduto dal Dr Atzei, eseguita nel 2001-2002, ha avuto come fine quello di verificare le risposte ad una serie di quesiti posti agli esperti del polso italiani, in riferimento al trattamento delle fratture del radio distale [27]. Il risultato di questa indagine è altamente significativa, risultando in linea con quella proposta un anno dopo dalla Società Americana di Chirurgia della Mano (ASSH) e svoltasi a Chicago (2003) [28].

Classificazione

Fra le altre classificazioni in uso, resiste ancora quella di Frykman; mentre quella di Fernandez [29] sta emergendo come classificazione complementare alla AO. Quest’ultima infatti considera in maniera molto precisa il coinvolgimento dell’ulna e della radio ulnare distale, non solo in termini di frattura, ma anche di interessamento legamentoso.

La classificazione AO delle fratture del radio distale di per sé non propone un’indicazione per il trattamento chirurgico. Tuttavia, gli esperti nella chirurgia del polso, ed in modo particolare nel trattamento delle fratture del radio distale, hanno estrapolato una sorta di indicazione per tipologia di frattura in base alla classificazione AO.

Nel 1997 Putnam [30], infatti, propose un algoritmo di trattamento che riassumeva il *trend* di trattamento delle fratture del radio distale di quel periodo e che utilizzava i modelli di frattura rappresentati nella classificazione morfologica della classificazione AO. Per le fratture stabili, tipo A2, veniva proposto il trattamento tradizionale di riduzione e confezione di apparecchio gessato. Alla conferma radiografica di una riduzione accettabile, eventualmente confermata da controlli radiografici periodici, in caso di minima comminuzione di una delle corticali metafisarie, si proseguiva il trattamento con apparecchio gessato per 5 settimane. Le fratture instabili, tipo A3.2 e A3.3, venivano suddivise in base al grado ed alla sede della comminuzione della corticale metafisaria. In caso di comminuzione della corticale dorsale e radiale (A3.2), ma con corticale volare integra ed in grado quindi di fare da “mensola di supporto”, veniva proposta la sintesi percutanea con fili di K secondo le varie tecniche. Solo nel caso di riduzione radiografica inaccettabile si proponeva di ricorrere alla riduzione tramite liga-

M. ALTISSIMI (Perugia)
A. ATZEI (Verona)
B. BATTISTON (Torino)
P. BORELLI (Brescia)
M. CORRADI (Parma)
G. CRISTIANI (Modena)
L. CUGOLA (Verona)
U. DACATRA (Milano)
L. DELCROIX (Firenze)
D. ESPEN (Bolzano)
G.M. GRIPPI (Alba)
G. LAURI (Firenze)
R. LUCHETTI (S. Marino)
A. MARCUZZI (Modena)
R. MELE (Pordenone)
A. MERELLO (Genova)
F. NIENSTEDT (Bolzano)
A. PAGLIEI (Roma)
U. PASSARETTI (Napoli)
G. PILATO (Varese)
D. POGGI (Pontedera)
G. RISITANO (Messina)
M. ROSATI (Pisa)
M. ZANLUNGO (Voghera)

Fig. 103. Questionario Multicentrico all'Interno del Gruppo di Studio S.I.C.M.sulla Patologia del Polso

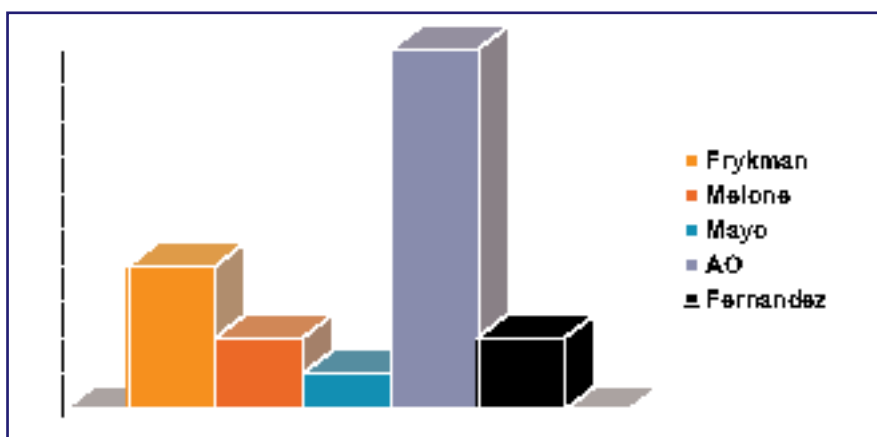


Fig. 104. Utilizzo delle diverse classificazioni

mentotassi con FE, eventualmente associata ad una riduzione a cielo aperto e ad una sintesi interna al persistere di scomposizione del massiccio epifisario.

Nel caso la comminuzione interessasse anche la corticale volare (A3.1 e A3.3) e nel caso di fratture articolari (C1, C2, C3), il trattamento proposto consisteva fin dall'inizio nella ligamentotassi con FE, anche in questo caso eventualmente associata ad una sintesi interna con placca e/o fili di K al persistere di scomposizione di frammento metafisario articolari.

Solo nel caso di fratture articolari a scivolamento dorsale o volare (B1, B2, B3), veniva proposta la sintesi interna con placca.

Questo algoritmo di trattamento è ancora largamente diffuso. Bisogna tuttavia sottolineare come l'evoluzione tecnologica dei sistemi di sintesi interna abbia fatto enormi passi negli ultimi anni. Con l'avvento delle placche con viti e/o perni bloccati ad angolazione fissa o variabile abbiamo assistito, da parte dei vari Autori, ad un allargarsi dell'indicazione alla sintesi interna, non solo alle fratture articolari, ma anche alle fratture instabili metafisarie e alle fratture stabili [31].

Di conseguenza si sono modificati gli algoritmi di trattamento rispetto a quelli proposti alcuni anni fa. Noi stessi abbiamo modificato l'algoritmo di Putnam, nel senso che l'esperienza del chirurgo ad eseguire una via d'accesso volare o dorsale, mini o allargata, isolata o combinata, consente oggi, con i sistemi di sintesi interna a disposizione (vedi Descrizione delle Placche) di trattare con sintesi interna pura (ovvero senza associazione di FE) non solo le fratture articolari e le fratture instabili secondo i parametri rappresentati nella Tabella 1, ma anche le fratture stabili con l'unico scopo di un recupero funzionale più rapido. Ovviamente, l'attività lavorativa o sportiva, l'età, la specifica richiesta da parte del paziente, informato sulle differenti opzioni di trattamento ancora in uso, sono fattori da considerare attentamente nell'indicazione chirurgica. Indagini strumentali aggiuntive preoperatorie, come la TAC, o intraoperatorie, come un bilancio artroscopico, possono essere di grande ausilio nella strategia terapeutica.

Conclusioni

L'analisi della letteratura mostra che attualmente le placche più utilizzate sono quelle che si applicano sulla superficie volare del radio. Recenti studi di biomeccanica hanno mostrato che sintesi con placche volari a stabilità angolare sono superiori alle tecniche di fissazione con placche dorsali. Al congresso SICM 2006 Milano è stato presentato un interessante lavoro di biomeccanica che metteva in comparazione le placche volari di ultima generazione [32]. Le placche sono state analizzate considerando differenti parametri:

- Forma della placca (preformata o modellabile);
- Spessore della placca;
- Numero di viti o perni distali;
- Geometria della loro distribuzione.

La Resistenza della placca e del sistema di bloccaggio sono state proprietà volutamente non prese in esame dallo studio presentato e oggetto di

recenti studi di biomeccanica già pubblicati o in corso di pubblicazione. Lo scopo del lavoro presentato a Milano era proprio quello di valutare la capacità di adattamento della placca volare di ultima generazione alla variabile geometria spaziale della frattura.

Si è giunti alle seguenti conclusioni. Per quanto riguarda la Forma delle placche, sono necessarie alcune premesse. La maggior parte delle placche esistenti in commercio non ha un profilo anatomico relativo alla parte volare del radio distale, in particolare per la protuberanza della fossetta semilunare e per la tuberosità radiale volare. Le placche piatte o senza profilo per il radio non sono anatomiche e possono essere palpabili al polso del paziente se non modellabili o non modellate. Se possibile quindi dovrebbero esser modellate all'atto della applicazione nel piano assiale. Tuttavia, modificare la forma di una placca a stabilità angolare significa modificare la direzione prevista per la vite di quella porzione di placca, sia nel piano assiale che nel piano coronale. Altra premessa, per quanto riguarda la forma e spessore, è che quanto più una placca si avvicina al margine distale per ottenere un appoggio subcondrale con le viti, tanto più si avvicina alla zona critica cioè è a rischio di conflitto con i tendini flessori (vedi linea spartiacque). L'analisi delle singole placche ha portato alle seguenti riflessioni: l'evoluzione della forma delle placche volari a stabilità angolare dimostra che vi è stato un progressivo adattamento dei disegni all'anatomia volare dell'epifisi, per cui le placche si sono progressivamente allargate e, con un unico accesso volare, che con l'esperienza diventa sempre meno invasivo, mettono rendono possibile utilizzare il concetto del *Fragment Specific Fixation System* per lo stiloide radiale o per il *die-punch* ulnare, volare o dorsale. Alcune placche si sono rivelate più indicate alla sintesi di fratture articolari dell'estremo più distale dell'epifisi e, tra queste, alcune si sono rivelate più indicate alla sintesi del *die-punch* volo-ulnare (Hand Innovation), mentre altre alla sintesi dello stiloide radiale (Aculok). Alcune placche abbracciano le sopracitate indicazioni proprio con la loro capacità, in caso di necessità, di essere modellate ai loro estremi e di compensare adeguatamente la direzione delle viti (Stryker, Medartis). Diversi tipi di placche possono garantire la sintesi stabile delle fratture complesse solo se associate ad altre, richiedendo pertanto accessi combinati (Synthes). Alcune placche si sono rivelate più indicate di altre alla sintesi per via volare del *die-punch* dorso-ulnare (Hand Innovation). Infine delle placche si sono rivelate più indicate alla sintesi di fratture più prossimali, garantendo inoltre una alta stabilità nella riduzione e sintesi dei vizi di consolidazione (Stryker, Medartis).

La conclusione, a maggio 2006, era che non esisteva secondo noi una

placca volare di ultima generazione che potesse abbracciare le diverse tipologie di frattura, ma differenti placche che potevano, una meglio di un'altra, stabilizzare una certa tipologia di frattura sempre secondo il moderno principio del "fissatore interno". La rapida accelerazione che l'evoluzione tecnologica dei mezzi di sintesi per il trattamento del radio distale ha mostrato negli ultimi 12 mesi (Stryker, Medartis, Trimed) ci porta, tuttavia, a considerare la possibilità che un sistema possa fornire anche placche dedicate alla sintesi di frammenti dorsali, coprendo in pratica tutte le tipologie di frattura ovvero anche quelle che possono richiedere un unico miniaccesso dorsale secondo il principio appunto della *Fragment Specific Fixation System*. A tale riguardo, al momento, il sistema Aptus si può considerare il sistema più completo.

L'evoluzione tecnologica dei mezzi di sintesi nel 2006 e 2007 (placche a stabilità angolare volari e dorsali) consente un approccio alle fratture di polso che si potrebbe definire "consensuale": il chirurgo deve essere in grado di interpretare le esigenze lavorative e/o sportive espresse del paziente e correlarle alla propria esperienza chirurgica con i sistemi di ultima generazione. È in grado di far fronte ad una richiesta di ripresa funzionale rapida? Potrà il paziente riprendere la motilità attiva in 7-10 giorni e l'attività lavorativa in 30 giorni? Riteniamo che non si possa più considerare il concetto che in una frattura articolare complessa di polso, a distanza di 4 o 5 mesi, i risultati tra i due estremi di trattamento, cioè la sintesi ibrida (Fissatore Esterno associato o meno a fili di Kirschner o placche di vecchia generazione) ed una sintesi più moderna, che con un unico accesso volare è in grado di stabilizzare la frattura complessa, possano essere sovrapponibili. Come del resto non si può più accettare che anche le fratture semplici debbano per forza essere trattate con tecniche conservative (apparecchio gessato associato o meno a fissazione percutanea con fili di K) che non garantiscono il risultato nell'immediato post-operatorio, essendo inoltre mal tollerate dal paziente stesso. Se il paziente necessita e chiede una ripresa funzionale rapida, accettando i rischi connessi ad un accesso chirurgico più o meno esteso, dobbiamo essere oggi in grado di rispondere alle sue richieste con una sintesi stabile utilizzando le placche a stabilità angolare che più si adattano a quel tipo di frattura, considerando anche una caratteristica importante che alcune placche presentano più di altre: quella di non dover essere necessariamente rimosse.

È importante avere quindi esperienza con più mezzi di sintesi di ultima generazione, ma sempre all'interno di un Algoritmo di Trattamento o Linee Guida, validate o in corso di validazione grazie ad un consenso ufficiale. Le

Linee Guida sono in effetti strumenti dinamici nel tempo e questo perché la necessaria implementazione le sottopone a continui adattamenti e modifiche, soprattutto in relazione alla rapida evoluzione dei mezzi di sintesi stessi. L'importanza di Linee Guida nel Trattamento delle fratture di polso è stata sottolineata nel recente Congresso Nazionale di Chirurgia della Mano del 2006 [33]. Queste Linee Guida, giunte oramai al 5° anno di diffusione in ambito nazionale, suggeriscono anche che se non si ha una esperienza adeguata con i mezzi di sintesi di ultima generazione bisogna comunque informare il paziente che esistono centri specializzati in grado di soddisfare le sue richieste. Sono sempre più numerosi, infatti, i casi di pazienti che giungono in ritardo all'osservazione clinica, quando un trattamento inadeguato è già stato intrapreso da tempo e lascia a volte spazio solo a trattamenti più aggressivi ("vizi di consolidazione" o "*nascent malunion*") o veri e propri trattamenti di ricostruzione della morfologia con innesti ossei complessi.

Solo se il paziente non accetta i rischi connessi ad una sintesi interna e se comunque non ha l'esigenza di un recupero funzionale in tempi rapidi e nel caso ovviamente ve ne sia l'indicazione, si potrà optare per un trattamento più conservativo come un semplice apparecchio gessato o un fissatore esterno applicato in neutralizzazione, trattamenti comunque che devono sempre essere indirizzati da un Algoritmo di Trattamento ufficiale o da un Protocollo Interno, strumenti che devono comunque essere costruiti secondo i principi della *Evidence Based Medicine*. Non ci si esporrà così a rischi di controversie in ambito medico-legale. In questo modo, con un equilibrato rapporto tra etica e deontologia professionale, ci si porrà come obiettivo principale l'indicazione al trattamento più idoneo per quel particolare paziente, considerando le risorse a disposizione della propria Azienda Sanitaria in termini di esperienza chirurgica e di disponibilità economica. La meta ideale delle Linee Guida è sempre quella di verificare se ad esse conseguono miglioramenti effettivi e verificabili della salute dei pazienti. La possibilità poi di verificare se cambiamenti del comportamento medico in senso di *trend* chirurgico possano avere effetti su un piano gestionale aziendale (rapporto tra il costo di un lungo periodo di riabilitazione conseguente a tecniche tradizionali più conservative ed il costo di un trattamento chirurgico più aggressivo con recupero funzionale più rapido e con precoce ritorno all'attività lavorativa) e sugli *outcomes* di malattia, fa individuare nelle Linee Guida sul Trattamento delle Fratture di Polso un ulteriore obiettivo da raggiungere.

Bibliografia

1. Handoll HH, Madhok R (2004) Surgical interventions for treating distal radial fractures in adults. Cochrane Database of Systematic Reviews 1. Hoboken, NJ: John Wiley & Sons Ltd
2. Freeland AE, Luber KT (2005) Biomechanics and Biology of Plate Fixation of Distal Radius Fractures. *Hand Clin* 21:329-339
3. Knirk JL, Jupiter JB (1986) Intraarticular fractures of the distal end of the radius in young adults. *J Bone Joint Surg* 68:647-659
4. Bradway J, Amadio P, Cooney W (1989) Open reduction and internal fixation of displaced comminuted intraarticular fractures of the distal end of the radius. *J Bone Joint Surg* 71:839-847
5. Trumble T, Schmitt S, Vedder N (1994) Fractures affecting functional outcome of displaced intraarticular distal radius fractures. *J Hand Surg* 19:325-340
6. Lindstrom A (1959) Fractures of the distal end of the radius: a clinical and statistical study of end results. *Acta Orthop Scand* 41:1-25
7. Altissimi M, Antenucci R, Fiacca C et al (1986) Longterm results of conservative treatment of fractures of the distal radius. *Clin Orthop Rel Res* 206:202-210
8. Gupta.....
9. Sarmiento A, Pratt GW, Berry NC, Sinclair WF (1975) Colles' fractures. Functional bracing in supination. *J Bone Joint Surg* 57:311-317
10. Orbay JL, Infante A, Khouri RK et al (2001) The extended flexor carpi radialis approach: a new perspective for the distal radius fracture. *Tech Hand Upper Extremity Surg* 5:204-211
11. Fernandez DL, Geissler WB (1991) Treatment of displaced articular fractures of the radius. *J Hand Surg* 16: 375-384
12. Geissler WB, Fernandez DL (1991) Percutaneous and limited open reduction of the articular surface of the distal radius. *J Orthop Trauma* 5: 255-264
13. Leslie BM, Medoff RJ (2000) Fragment specific fixation of distal radius fractures. *Tech Orthop* 15:336-352
14. Barrie KA, Wolfe SW (2002) Internal fixation for intraarticular distal radial fractures. *Tech Hand Upper Extremity Surg* 6:10-20
15. Rikli D, Regazzoni P (1996) Fractures of the distal end of the radius treated by internal fixation and early function: a preliminary report of 20 cases. *J Bone Joint Surg* 78:588-592
16. Orbay JL (2000) The treatment of unstable distal radius fractures with volar fixation. *Hand Surg* 5:103-112
17. Orbay JL, Touhami A, Orbay C (2005) Fixed angle fixation of distal radius fractures through a minimally invasive approach. *Tech Hand Upper Extremity Surg* 9:142-148
18. Nelson D, Orbay J, Bindra R (2005) New anatomic findings related to volar fixed-angle fixation for distal radius fractures. 21st IWIW Meeting, San Antonio, Texas
19. Geissler WB (2005) Intra-articular Distal Radius Fractures: The Role of Arthroscopy? *Hand Clin* 21:407-416
20. Jupiter JB, Fernandez DL (2002) Complications following distal radius fractures. *AAOS Instr Course Lect* 51:203
21. Wilhelm A (1988) Handgelenkdenervation. In: Buck-Gramcko D, Nigst H (eds) *Handgelenksverletzungen*, Bibliothek für Handchirurgie, Hippokrates Verlag, Stuttgart, pp 194-208

22. Espen D (2003) Combined palmar and dorsal approach for complex distal radius fractures. *Handchir Mikrochir Plast Chir* 35:22-30
23. Hanker GJ (1996) Intraarticular fractures of the distal radius. In: McGinty JB, Caspari RB, Jackson RW, Poehling GG (eds) *Operative arthroscopy*. Lippincott-Raven, Philadelphia, pp 987-997
24. Adolfsson L, Jorgsholm P (1998) Arthroscopically assisted reduction of intraarticular fractures of the distal radius. *J Hand Surg* 23:391-395
25. Geissler WB, Freeland AE, Savoie FH et al (1996) Intracarpal soft tissue lesions associated with an intraarticular fracture of the distal end of the radius. *J Bone Joint Surg* 78:357-365
26. Berger .. (1998) IFSSH Vancouver
27. Atzei A, Borelli PP, Luchetti R (2002) *Approccio razionale alle fratture del polso*. Gruppo di Studio sulle Patologie del Polso. CD-ROM della Società Italiana di Chirurgia della Mano
28.(2003).....ASSH, Chicago
29. Fernandez DL, Jupiter JB (eds) (1996) *Fractures of the distal radius: a practical approach to management*. Springer-Verlag, New York
30. Putnam MD, Fischer MD (1997) Treatment of unstable distal radius fractures: method and comparison of external distraction and ORIF versus external distraction-ORIF neutralization. *J Hand Surg* 22: 238-251
31. Nienstedt F (1998) Intraarticular palmar displaced distal radius fractures. *Orthop Traumatol* 6:257-270
32. Borelli PP, Luchetti R, Atzei A (2006) *Aspetti di biomeccanica delle placche volari di ultima generazione nelle fratture di polso*. SICM, Milano
33. Borelli PP (2006) *Linee Guida nel trattamento delle fratture di polso. Realmente utili?*, Congresso Nazionale di Chirurgia della Mano, Milano

Lectures suggested

- Altissimi M, Nienstedt F (in press) *Le fratture del radio distale*. In: Landi A, Catalano F, Luchetti R (eds) *Trattato di chirurgia della mano*. Verduci Editore, Roma
- Dacatra U, Lauri G, Morello A (in press) *Recenti orientamenti nell'osteosintesi con placca delle fratture del radio distale*. In: Landi A, Catalano F, Luchetti R (eds) *Trattato di chirurgia della mano*. Verduci Editore, Roma
- Espen D (in press) *Le fratture malconsolidate del radio distale*. In: Landi A, Catalano F, Luchetti R (eds) *Trattato di chirurgia della mano*. Verduci Editore, Roma
- Fernandez DL, Wolfe SW (2005) *Distal radius fractures*. In: Green DP, Hotchkiss RH, Pederson WC, Wolfe SW (eds) *Green's Operative Hand Surgery*, 5 edn. Elsevier, Philadelphia
- Fernandez DL (2000) *Distal radius/Wrist*. In: Ruedi TP, Murphy WM (eds) *AO principles of fractures managements*. Thieme, Stuttgart- New York, pp 357-377
- Fontes D, Lenoble E, DeSommer B et al (1992) *Lesions ligamentaires associes aux fractures distales du radius*. *Ann Chir Main Memb Super* 11:119-125
- Geissler WB, Freeland AE (1996). *Arthroscopically assisted reduction of intraarticular distal radius fractures*. *Clin Orthop Rel Res* 327:125-134
- Geissler WB (ed) (2004) *Wrist arthroscopy*. Springer, New York

- Lindau T, Arner M, Hagberg L (1997) Intraarticular lesions in distal fractures of the radius in young adults. A descriptive arthroscopic study of 50 patients. *J Hand Surg* 23:22638-22648
- Luchetti R, Atzei A (eds) (2001) *Artroscopia di polso*. Mattioli 1885 Editore, Parma
- Mathoulin CH, Sbihi A, Panciera P (2001) Interêt de l'arthroscopie dans le traitement des fractures articulaires du ? inférieur du radius. *Chirurgie de la main* 20 :342-350
- Mehling I, Meier M, Schlor U, Krimmer H (2007) Multidirectional palmar fixed-angled plate fixation for unstable distal radius fracture. *Handchir Mikrochir Plast Chir* 39:29-33
- Mohanti RC, Kar N (1979) Study of triangular fibrocartilage of the wrist joint in Colles' fractures. *Injury* 11:311-324
- Wolfe SW, Easterling KJ, Yoo HH (1995) Arthroscopic-assisted reduction of distal radius fractures. *Arthroscopy* 11:706-714

NOTE PER GLI AUTORI

CE1: inserire per esteso l'acronimo RUD

Inserire richiami per le figure 103 e 104

Sono state inserite le didascalie delle figure: controllarne la correttezza ed inserire quelle mancanti. Inoltre tutte le figure tratte da lavori, articoli, testi etc devono riportare la fonte, controllare e completare per favore

Inserire voci bibliografiche: 8, 26, 28